ASSOCIATION FRANÇAISE

POUR

L'ÉTUDE DU CANCER

RECONNUE D'UTILITÉ PUBLIQUE

(Décret présidentiel du 12 juillet 1918)

SÉANCE DU LUNDI 18 AVRIL 1932

SOMMAIRE

LIAN (C.), HUGUENIN (R.) et BRAWERMANN (M.). — Etude anatomo-radiologique d'un lymphosarcome du médiastin. Intérêt diagnostique 236

MAISIN (J.), VASSILIADIS (H.) et PICARD. — Essais d'organothérapie et de métallothérapie des cancers de la peau chez l'homme 255

MONTPELLIER (J.) et DIEUZEIDE (R.) — Tumeurs cutanées du cyprin (Carassius auratus L.)..... 295

ROUSSY (G.), HUGUENIN (R.) et FOULON (P.). — Un cas de tumeur du médiastin antérieur. 243

THOMAS (L.). — Deux cas de tumeurs osseuses chez des Téléostéens..... 280

Séance

PRÉSIDENCE DE M. A. BRAULT, *président*

Correspondance

La correspondance comporte une lettre de M. le Trésorier, annonçant que le Compte de chèques-postaux, dont l'établissement avait été décidé par l'Assemblée générale extraordinaire du 16 novembre 1931, est un fait accompli.

Ce compte, ouvert au nom de l'Association française pour l'étude du Cancer, peut fonctionner dès à présent ; il porte le numéro :

Paris C.-C. 1659-86. — Association française pour l'étude du Cancer; 6, rue Saint-Philippe-du-Roule, Paris, 8e.

Nous avons reçu deux manuscrits envoyés l'un par M. Maisin et l'autre par M. Montpellier, membres de l'Association. Il en sera donné lecture, et tous deux paraîtront dans le présent *Bulletin*.

Etude anatomo-radiologique d'un lymphosarcome du médiastin. Intérêt diagnostique.

PAR

Camille LIAN, René HUGUENIN et M. BRAWERMANN

L'aspect radiologique des tumeurs du médiastin a parfois de tels caractères qu'il suggère un diagnostic presque assuré. Il en est ainsi dans les cas, comme celui que nous allons étudier, où l'opacité s'étale largement de part et d'autre de l'axe médian du thorax, parfois sans doute, et la chose va de soi, davantage d'un côté que de l'autre. Ce sont les cas des volumineuses tumeurs lymphoïdes, des kystes dermoïdes, qui se développent dans le médiastin antérieur et la structure anatomique de la région permet d'interpréter, avec une vraisemblable exactitude, la raison de la topographie de ces tumeurs. Le diagnostic ne se pose même pas avec la variété médiastino-pulmonaire des cancers primitifs du poumon, du moins à l'habitude.

Cependant, pour une tumeur médiastinale moins volumineuse, ou qui, pour la raison d'une lésion antérieure ayant abouti à une sclérose pleuro-pariétale intense, se serait développée presque uniquement vers l'un des hémithorax, le diagnostic pourrait, sur le vu d'un film, rester en suspens entre tumeur du médiastin et tumeur du poumon. D'ailleurs, ce diagnostic se pose habituellement lorsqu'il s'agit de tumeurs du médiastin postérieur, déjetées d'un côté par la saillie vertébrale.

Pour préciser, dans les cas difficiles, s'il s'agit ou non d'une tumeur du poumon, il paraît logique de recourir au contrôle de la perméabilité bronchique en étudiant le transit d'une substance opaque. L'arrêt du lipiodol au niveau d'une bronche sténosée est habituelle dans les cancers du poumon. Tout porte à croire, *a priori,* que la sténose bronchique n'existe pas dans la tumeur du médiastin, au moins pendant une longue durée de son évolution, pendant le temps du diagnostic utile, et que l'absence d'arrêt de la susbtance opaque élimine de ce fait la nature pul-

monaire de la tumeur. L'un de nous a déjà eu l'occasion de démontrer ce fait dans une tumeur du médiastin postérieur et dans un cas d'adénopathie tuberculeuse hilaire très volumineuse. Il était intéressant de rechercher si, dans une très volumineuse tumeur du médiastin antérieur, à ce point énorme qu'elle occupait à elle seule la plus grande partie de la cage thoracique et que les poumons, l'un d'eux surtout, étaient considérablement atélectasiés, le transit bronchique était normal.

L'état précaire du malade chez qui le syndrome médiastinal était très intense n'a pas permis de faire cette recherche chez le vivant. Mais, après la mort, l'éviscération totale des organes thoraciques et de la tumeur a fourni le matériel d'une expérience concluante : l'injection des bronches se fait rapidement et parfaitement, bien que les viscères fussent placés sur la table d'examen tumeur au-dessus, c'est-à-dire dans des conditions telles que la compression des bronches par la masse tumorale, en admettant que l'on discute cette hypothèse, eût été plus importante que dans l'organisme du vivant.

L'histoire clinique du malade, des phénomènes morbides mérite d'ailleurs d'être rapportée, tant pour la brusquerie de l'apparition, qu'à cause des diagnostics qui pouvaient se poser en clinique.

E. J..., terrassier, âgé de 24 ans, entre à l'hôpital Tenon le 28 novembre 1931 pour une dyspnée intense apparue brusquement, 8 jours auparavant, à la suite, dit-il, d'un coryza.

Il affirme qu'il n'a jamais été malade jusqu'alors.

Il est obligé de cesser son travail et de s'aliter. Son médecin traitant fait le diagnostic de pleurésie et retire de la plèvre droite 100 cc. environ de liquide.

Quelques jours plus tard, lors de son entrée en salle, le malade est si dyspnéique que l'interne de garde fait une nouvelle ponction. Mais il ne peut retirer que 100 cc. environ d'un liquide citrin, séro-fibrineux.

Malgré cela, le lendemain, au moment de l'examen, ce sujet présente une dyspnée toujours considérable. Dans le décubitus dorsal apparaît une cyanose intense du visage, accompagnée de sueurs et de toux. Il ne se plaint d'aucune douleur.

L'expectoration est assez abondante et muco-purulente sans trace apparente de sang.

L'inspection du thorax révèle une cyanose par plaques qui se déplace avec les positions du malade. Il existe une légère circulation collatérale dans la région médio-sternale et sous-mammaire gauche, de même qu'une circulation collatérale abdominale.

Toute la face antérieure du thorax est mate et c'est à peine si l'on décèle une petite zone de sonorité pulmonaire à la partie antéro-externe du thorax. Les vibrations et le murmure vésiculaire sont abolis en avant.

De même en arrière il existe une matité légère à la base droite avec quelques frottements. Le murmure vésiculaire s'entend mal du côté gauche.

Les bruits du cœur ont un timbre légèrement métallique, en particulier au voisinage de la ligne médiane. La T. A. est de 15-8.

Le foie déborde d'un travers de doigt le rebord costal.

La rate est normale. Rien de particulier à la palpation abdominale.

Pas d'adénopathies axillaires, ni dans les régions sus-claviculaire et carotidienne.

La température se maintient pendant tout le séjour du malade à l'hôpital autour de 37°.

Le Bordet-Wassermann s'est montré négatif.

Plusieurs ponctions du péricarde n'ont donné aucun résultat. On avait la sensation de pénétrer dans quelque chose de particulièrement résistant et dur, sans ramener une goutte de liquide.

L'examen de la formule sanguine a donné les résultats suivants :

Hématies, 6.940.000 ; leucocytes, 52.400, avec cette formule leucocytaire : polynucléaires, 16 0/0 ; lymphocytes, 2 0/0 ; éosinophiles, 0 0/0 ; grands monos, 28 0/0 ; moyens monos, 45 0/0 ; f. de transition, 9 0/0. Il existe une déformation globulaire marquée.

Donc, dans l'ensemble, inversion de la formule leucocytaire avec prédominance de mononucléaires. Malheureusement l'évolution rapide de la maladie n'a pas permis de faire un examen sanguin plus complet et il est impossible de discuter la place du retentissement sanguin de cette tumeur maligne.

La radiographie de face montre une opacité grossièrement arrondie et occupant environ les 3/4 moyens de la surface du thorax (fig. 1).

En haut, elle laisse claire la région sus-claviculaire et affleure juste le bord inférieur des clavicules.

En bas, elle se confond avec le diaphragme.

A gauche, elle laisse libre un petit espace entre son bord et la paroi externe du thorax.

A droite, elle n'occupe guère que la moitié de l'hémithorax dans ses 2/3 supérieurs, car dans le 1/3 inférieur elle est prolongée par une ombre qui paraît être d'origine liquidienne ; c'est ce que, d'ailleurs, nous a montré la ponction.

Un traitement par radiothérapie profonde ne soulage nullement le malade. La dyspnée s'accentue de plus en plus et au cours de quintes de toux le malade devient extrêmement cyanosé.

Le malade succombe le 11 décembre 1931.

A l'autopsie : Il est extrêmement difficile d'enlever le plastron

costal qui est très adhérent aux plans sous-jacents. On est obligé de racler au couteau pour pouvoir le séparer des organes thoraciques.

A l'ouverture du thorax, on trouve la cavité pleurale droite remplie d'un liquide séro-fibrineux légèrement sanguinolent.

Le poumon droit est complètement aplati et rétracté sur lui-même. On le retrouve nageant dans le liquide, d'ailleurs peu abondant, tout à fait en arrière vers la paroi postérieure du thorax.



FIG. 1. — Aspect radiologique du thorax : tumeur et épanchement pleural droit.

Le reste des organes thoraciques, c'est-à-dire les organes du médiastin, le cœur et le poumon gauche sont représentés par une masse unique englobant le tout, d'aspect blanchâtre et nacré, dure et qui crie sous le couteau.

Par ailleurs rien de particulier. Le foie et la rate sont un peu hypertrophiés sans présenter de lésions microscopiques apparentes.

On ne trouve rien de spécial dans la cavité abdominale. Il n'existe nulle adénopathie.

Une étude plus précise de la tumeur, une fois enlevée de la cage thoracique, la montre comme une masse très volumineuse ayant approximativement les dimensions d'une tête d'adulte, dont la surface

est relativement lisse, bien qu'elle fût, à l'autopsie, adhérente au plastron costal.

Autant qu'on a pu le voir sur une pièce cadavérique, la vascularisation, sur la face antérieure, était particulièrement importante, fait qui a été observé pour d'autres tumeurs du médiastin et qui aurait, bien entendu, un intérêt primordial si l'on envisageait une intervention chirurgicale.

Le cœur est englobé dans la masse et les poumons refoulés en arrière.

La trachée, les pédicules vasculaires sont absolument perdus et difficiles à retrouver.

Tout le hile pulmonaire est inclus dans la tumeur, ce que montre bien une coupe antéro-postérieure.

Sur la coupe la tumeur a une apparence homogène. La surface de section est lisse, blanc rosée, mais légèrement diffluente.

Histologiquement : Les différents fragments prélevés en des points divers, soit au sein de la masse tumorale, soit dans des petits ganglions du médiastin, distincts de la masse tumorale, soit au niveau de nodules diaphragmatiques ou sous-pleuraux, ou encore des traînées de lymphangite sous-pleurale, montrent tous la structure banale d'un lympho-sarcome : petits éléments du type lymphocyte, d'ailleurs en grande partie nécrotiques et le plus souvent réduits à leurs noyaux avec des figures de monstruosité diverses.

Un point intéressant relevé sur la coupe de la tumeur c'est que les coupes de bronches de la région hilaire se présentent avec une structure absolument normale : leur arceau cartilagineux est entouré par la tumeur, mais absolument intact.

C'est cette constatation anatomique qui nous paraît importante au point de vue du diagnostic clinique. L'on peut, par la trachée, introduire de fines sondes qui progressent dans la lumière des bronches, sans autre obstacle que les éperons de bifurcation.

Cette constatation est étayée mieux encore en réalisant une injection de lipiodol sous le contrôle de l'écran, la pièce étant dans les plus mauvaises conditions possibles. Le poumon, en effet, est d'autant plus atélectasié qu'il l'était déjà avant la mort et la tumeur est placée au dessus (et non en avant) pesant de tout son poids, ce qui a dû rendre la compression maxima, si compression il y avait.

Or, le lipiodol progresse très facilement comme le montre d'ailleurs la radioscopie et sa progression est tout à fait comparable à ce qu'on observe chez le vivant dans une exploration lipiodolée qui ne révèle pas de sténose bronchique.

Comme chez le vivant, les alvéoles ne se remplissent pour ainsi dire pas tout d'abord. Seuls, les trajets bronchiques constituent des ombres pénécillées. En effet, chez le vivant, lorsque l'on suit la progression du lipiodol et que l'on prend des films en série, on ne voit tout d'abord qu'un remplissage bronchique ou bronchiolaire. Ce n'est que secondairement, et surtout l'injection une fois terminée, lorsque le malade respire davantage et plus pro-

Fig. 2. — Bronchoscopie radiologique après éviscération totale des organes thoraciques et de la tumeur.

fondément, la sonde une fois enlevée, et plus encore lorsqu'il tousse, lors de reprises respiratoires plus violentes, que les alvéoles se remplissent.

Or, il a suffi d'insuffler très doucement les poumons pour voir, de la même façon, se réaliser un remplissage alvéolaire partiel, à dessein, car l'insufflation ne fut pas très poussée. Le fait est très visible sur la radiographie (fig. 2).

En somme, et c'est là le point sur lequel nous tenons à insister, car il nous paraît avoir une grande importance pratique, pour une tumeur médiastinale occupant la majeure partie de la

cage thoracique, refoulant les poumons, englobant les bronches extra-pulmonaires, il n'y a aucune compression bronchique assez importante pour constituer un obstacle au transit lipiodolé : en particulier, il n'y a nulle sténose objective (1).

Donc, dans les cas où l'image radiologique de la tumeur pourrait prêter à discuter le siège pulmonaire ou médiastinal de la tumeur, l'épreuve lipiodolée constitue un argument primordial. Or, cette notion comporte un très grand intérêt pratique puisqu'une tumeur, du médiastin antérieur dans le cas particulier, est souvent justiciable d'un traitement utile, chirurgical ou radiothérapique.

(1) Il se peut, évidemment, qu'à une période plus avancée de l'évolution, la tumeur arrive à corroder le cartilage et à envahir les bronches. Peu importe au point de vue pratique, puisque ce ne serait plus alors le temps du diagnostic utile. Il est toutefois intéressant de souligner l'intégrité de l'anneau cartilagineux et de l'opposer au laminage des anneaux de la trachée pour les volumineux goitres plongeants, que Guibal signalait encore tout récemment dans sa « petite clinique », d'une vie si poignante, dans la *Presse Médicale*. C'est que les raisons mécaniques d'un tel laminage sont toutes différentes.

Un cas de tumeur du médiastin antérieur

Discussion diagnostique et thérapeutique

PAR

G. ROUSSY, René HUGUENIN et Paul FOULON

Parmi les tumeurs qui occupent la cavité thoracique, celles qui sont localisées dans le médiastin antérieur ou postérieur, possèdent pour le médecin un intérêt d'autant plus grand qu'elles comportent une importante sanction immédiate. Mais pour que la thérapeutique ait le maximum de chance d'être utile, il faudrait que l'on puisse porter rapidement un diagnostic. Or, la succession logique des raisonnements qui doit y conduire ne peut permettre le plus souvent qu'une approximation. Il est possible de préciser le siège de la tumeur et divers procédés d'exploration facilement réalisables permettent de réformer l'impression première qu'eussent pu suggérer des signes fonctionnels. Pourtant, la localisation exacte serait-elle établie, que la nature de la néoplasie demeure hypothétique, à moins que des caractéristiques quasi-spécifiques, mais rarement rencontrées, n'apportent une certitude.

Une hypothèse diagnostique commande néanmoins une thérapeutique d'épreuve, que l'on peut presque dire exploratrice, en enlevant à ce terme sa signification trop exclusivement chirurgicale. Ce traitement sera d'abord le plus facile à mettre en œuvre, c'est-à-dire roentgen- ou curiethérapique ; l'échec de celui-ci conduira ensuite à envisager une intervention chirurgicale, forcément beaucoup plus grave de conséquences immédiates.

Etablir un diagnostic de localisation est donc chose relativement aisée, si l'on peut procéder à une étude méthodique du malade.

C'est pour relater les temps successifs qui conduisent au diagnostic et pour montrer comment ils sont réalisables que nous rapportons cette observation.

M. D..., âgé de 29 ans, est envoyé le 26 octobre 1931 au Centre Anticancéreux de Villejuif. Il a été déjà examiné dans un hôpital et l'on a posé le diagnostic de « lymphogranulomatose » vraisemblable.

Le malade présente avant tout un syndrome médiastinal, dont le début remonte à 5 mois environ. Ce début est caractérisé par une dyspnée d'effort modérée, avec retour au calme assez lent, qui s'accompagne de crises de tachycardie. Le malade a d'ailleurs découvert qu'il lui suffisait de se pencher en avant pour calmer l'essoufflement.

Le symptôme qui l'ennuie davantage est une gêne progressive de la déglutition. Il est obligé de boire après chaque bouchée et bientôt ne peut plus s'alimenter qu'avec des purées, des aliments presque liquides.

Il a considérablement maigri : 18 kilos en 5 mois. Il est pâle et cependant cette pâleur ne reconnaît pas pour cause une anémie, car le taux des globules rouges et la valeur globulaire sont sensiblement normaux. Il ne tousse pas, ne crache pas et n'a présenté que pendant 4 ou 5 jours, le mois d'avant sa venue, un épisode fébrile à 39°. Il n'a pas de prurit. Peu de temps avant son entrée à l'hôpital, de nouveaux signes sont apparus : légère raucité de la voix et fatigue générale, lassitude inaccoutumée.

L'examen du malade décèle tout d'abord une matité étendue, rétro et para-sternale, davantage à gauche où elle se confond avec la matité cardiaque et qui se prolonge en haut par une submatité de la fosse sus-claviculaire. En arrière, la résonance est à peu près normale, et même légèrement tympanique dans l'hémi-thorax gauche. L'auscultation corrobore les données de la percussion : le murmure vésiculaire n'est aboli qu'en avant et à gauche. L'examen clinique suggère donc immédiatement qu'il existe une masse importante dans la cavité thoracique, que celle-ci est davantage antérieure que postérieure, plus étendue à gauche, mais débordant cependant à droite, qu'elle atélectasie la partie postérieure du poumon gauche.

Le reste de l'examen somatique ne révèle pas grand'chose. Il n'existe que de toutes petites adénopathies axillaires et carotidiennes, ganglions durs et mobiles, roulant sous le doigt, dont un plus volumineux dans l'aisselle droite que l'on pourra prélever pour biopsie. La rate et le foie paraissent de dimension normale. Le cœur bat à un rythme très accéléré : 110 pulsations à la minute.

A en juger d'après l'examen clinique, il est évident qu'il existe une masse dans le médiastin. Si les signes physiques suggèrent plus volontiers qu'elle occupe surtout le médiastin antérieur, la précession et l'intensité des troubles de la déglutition plaideraient plutôt en faveur d'une topographie inverse, d'autant que la dyspnée n'est pas particulièrement intense, que la

cyanose et la circulation collatérale font défaut. En somme, malgré les données de la percussion, le syndrome médiastinal antérieur paraît bien peu accusé. Et la tachycardie est encore un élément qui plaiderait pour une localisation postérieure.

L'absence de tout symptôme pulmonaire ne suggère pas évidemment d'emblée qu'il puisse s'agir d'une tumeur du poumon.

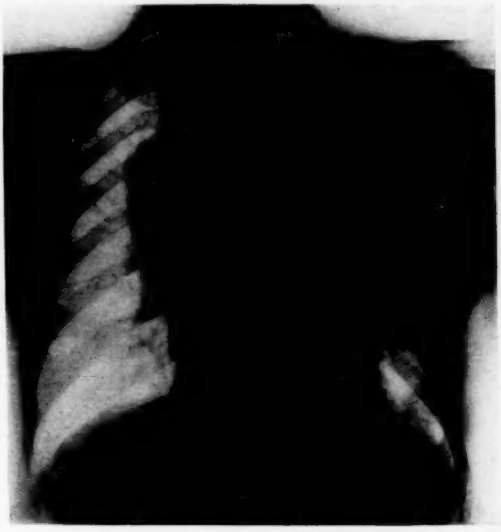

FIG. 1. — Aspect radiologique de la tumeur médiastinale : topographie vue de face.

Mais l'argument est sans valeur certaine. L'ensemble du syndrome n'éveille pas non plus, de prime abord, le diagnostic de lymphogranulomatose, à moins qu'il ne s'agisse d'une forme exclusivement médiastinale ou pulmonaire. L'absence de fièvre est cependant un élément négatif de quelque valeur.

Les examens de laboratoire n'apportent pas d'arguments très utiles. L'examen de sang révèle une formule à peu près normale : il existe une légère leucopénie (5.600, puis 4.600 G. B.) avec une polynucléose légère (73), fait qui, évidemment, ne plaide guère en faveur d'une lym-

phogranulomatose, mais ne l'infirme pas non plus, pour ce que nous savons de la variabilité de la formule sanguine dans cette affection. Par contre, fait auquel nous accordons une certaine valeur, la cutiréaction à la tuberculine se montre complètement négative et le taux de la floculation à la résorcine un peu élevé (32).

Fig. 2. — Topographie de la tumeur, vue de profil.

En somme, les examens du sang n'apportent rien. Il en est de même de la biopsie pratiquée sur le ganglion axillaire. Celui-ci est simplement le siège d'une réaction inflammatoire subaiguë ; il n'est point tumoral, il n'est point non plus lymphogranulomateux. C'est seulement la preuve que l'affection est encore localisée dans le thorax.

L'examen radiologique pratiqué avec le concours de notre ami Nemours Auguste n'est pas, de prime abord, très suggestif. Il montre une volumineuse opacité intra-thoracique, qui ne dépasse pas le bord inférieur de la clavicule en haut, qui atteint le diaphragme

en bas, qui occupe le tiers interne de l'hémithorax droit et les trois-quarts internes de l'hémithorax gauche. De ce côté, une bande claire existe le long du bord externe, l'extrême sommet et l'extrême base sont transparents, il n'y a pas de liquide. L'image est grossièrement arrondie, cependant ses contours sont découpés et irréguliers. Dans l'ensemble son opacité est assez homogène (fig. 1).

FIG. 3. — Topographie de la tumeur vis-à-vis de l'œsophage, grâce à l'ingestion de baryte (vue en oblique ant. droite).

Vue de profil, la masse opaque atteint en haut, la paroi thoracique antérieure, s'en détache un peu vers le bas. Elle touche en arrière à la colonne vertébrale (fig. 2).

A priori, cette tumeur qui s'étale sur l'un et l'autre hémithorax, sans doute nettement prédominante d'un côté, suggère qu'il s'agit d'une localisation médiastinale. Ce n'est pas là, la caractéristique habituelle d'une tumeur médiastino-pulmonaire, mais l'argument n'a certes pas une valeur absolue. L'irrégularité des contours nous paraît sans aucune valeur critique. Le problème

reste donc encore entier, avec cependant un grand soupçon de plus en faveur d'une localisation médiastinale et médiastinale antérieure, si l'on rapproche les données de la radiologie et celles de la percussion.

C'est alors qu'interviennent une série d'explorations très importantes.

Fig. 4. — Régression de l'opacité radiologique au cours de la rœntgenthérapie.

Tout d'abord l'exploration du transit œsophagien. L'œsophage n'est nullement déplacé, ni dans un axe, ni dans l'autre. Il semble donc bien certain que la localisation n'est pas médiastinale postérieure (fig. 3).

Le second temps eût dû consister en l'exploration du transit bronchique pour s'assurer qu'il ne pouvait s'agir d'une tumeur pulmonaire. Persuadés, pour des raisons cliniques et radiologiques, qu'il n'en était rien et parce que, d'autre part, la réalisation nous en fût momentanément impossible, cette épreuve n'a pas été pratiquée à ce moment-là. Elle eût d'ailleurs certainement montré que le transit était normal, comme nous le retrouverons dans la suite et comme permet

de le concevoir aussi la recherche pratiquée dans le cas précédemment rapporté (1).

Si la localisation était bien médiastinale antérieure, quel était le diagnostic le plus vraisemblable. A la vérité, les divers examens n'incitaient guère à porter celui de lymphogranulomatose.

FIG. 5. — Opacité résiduelle juxta-sus-hilaire (vue de face).

L'aspect radiologique de la masse, l'absence de modification sanguine et de tout autre signe clinique rendaient ce diagnostic improbable. On était donc conduit à admettre l'existence d'une tumeur du médiastin antérieur. Son homogénéité, sans exclure sans doute ce diagnostic, ne plaidait pas en faveur d'un kyste dermoïde. Le caractère banal du ganglion prélevé excluait le diagnostic de lymphome malin généralisé.

Il s'agissait donc d'une tumeur encore locale, dont la structure

(1) Camille LIAN, René HUGUENIN et M. BRAWERMANN. — *Etude anatomo-clinique d'un lymphosarcome du médiastin*, voir p. 236 de ce numéro.

était imprécisable *à priori*. Mais, à en juger par la loi de fréquence, il était logique d'admettre l'existence d'une néoplasie du système lymphoïde, lymphosarcome ou bien réticulosarcome. Notons seulement que peut-être (mais le fait resterait à démontrer), la négativité de la réaction à la tuberculine pourrait plaider en faveur d'une lésion du système réticulaire.

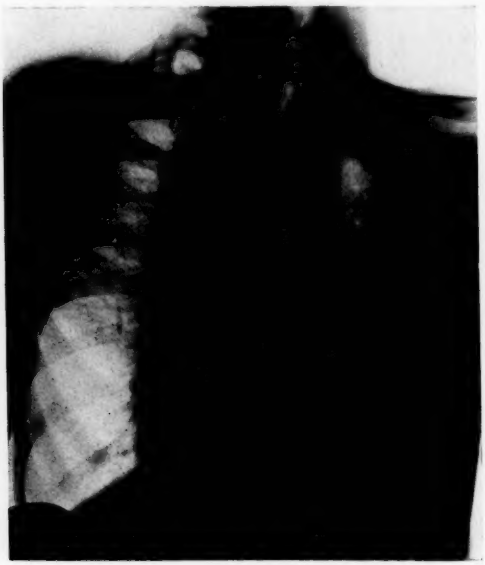

FIG. 6. — Opacité résiduelle (vue de profil).

La conclusion immédiate était que l'on avait affaire à une tumeur radiosensible et la sanction de cette discussion diagnostique un traitement radiothérapique qui devait se montrer rapidement efficace. Cette rapide résolution est un nouvel argument qui paraît infirmer encore le diagnostic de lymphogranulomatose.

Le malade est traité par M. Nemours Auguste, au Centre anticancéreux. Il reçoit, en seize séances étalées du 10 novembre au 2 décembre, et par doses de 1.000 R à la fois, 16.000 R répartis en deux champs antérieurs et deux postérieurs. Progressivement, les

symptômes fonctionnels s'amendent et vers la fin du traitement la tumeur a déjà diminué d'environ moitié (fig. 4). Le malade, bien qu'un peu fatigué par le traitement, se trouve métamorphosé par la disparition bientôt complète de tous les troubles fonctionnels. Fait curieux, bien que son état général soit plutôt moins bon qu'à sa venue, que le taux de ses globules rouges ait diminué (fait, que nous

Fig. 7. — Bronchoscopie radiologique, en vue du diagnostic topographique de cette opacité juxta- et sus-hilaire : transit bronchique normal.

attribuons à l'intensité de la thérapeutique), les réactions à la tuberculine, pratiquées bien entendu à distance les unes des autres, pour éliminer les sensibilisations locales, redeviennent progressivement positives, comme si elles allaient de pair avec la régression de la tumeur.

Le malade part en convalescence et revient à la fin de janvier. Il dit se porter à merveille. Radiologiquement, il n'existe plus qu'un tout petit nodule, légèrement saillant au devant de la crosse aortique. Les réactions à la tuberculine sont franchement positives.

La tumeur paraît donc cliniquement et radiologiquement guérie. Cependant à des examens successifs il semble que le nodule situé dans la partie interne de l'hémithorax gauche, à peu près à la hau-

teur de la bifurcation bronchique ne soit pas une simple séquelle et s'accroisse légèrement (fig. 5 et 6).

Cette masse, aux contours régulièrement arrondis, dont la base interne se confond avec l'opacité vertébrale et qui est un reliquat, peut-être bien actif, de la masse tumorale, paraît intéressante à étudier à un double titre. D'abord, parce que l'étude du transit bronchique sur cette portion encore adjacente à la bronche permettra de

FIG. 8. — Bronchospie radiologique : 2e temps. Les grosses bronches ne sont plus visibles. Le lipiodol se projette en avant de l'opacité et latéralement à elle.

s'assurer de l'intégrité de celle-ci, dans le cas d'une tumeur médiastinale et de rapprocher les résultats obtenus de ceux que nous venons de rapporter dans l'observation précédente (1). Ensuite, parce que l'aspect radiologique de cette opacité juxta-hilaire est apparemment identique à celui qu'offrent certains cancers primitifs du poumon. Or dans ceux-ci, nous avons toujours rencontré une image de sténose, soit de la bronche souche, soit d'une grosse bronche lobaire.

Or, comme l'on en peut juger sur les clichés, le transit lipiodolé

(1) Camille LIAN, René HUGUENIN et M. BRAWERMANN, *loco citato*.

s'effectua rapidement, tout à fait normalement. L'on a tout à fait l'impression que la bronche n'a aucun rapport, sinon de contiguïté, avec l'opacité juxta-hilaire. Ainsi, nous semble-t-il évident que dans une tumeur du médiastin, ainsi que nous l'avons étudié sur une pièce anatomique, la bronche n'est pas atteinte, serait-elle entourée par la

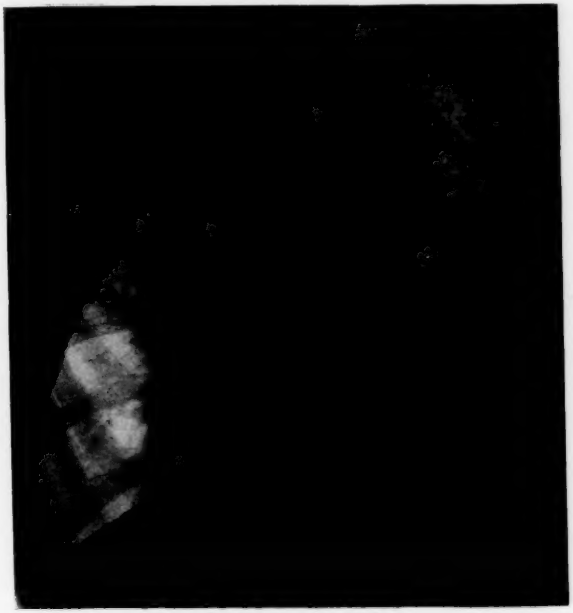

FIG. 9. — Bronchoscopie radiologique : le lipiodol est bien en avant et en arrière de l'opacité.

masse tumorale, comme si elle était préservée, en particulier, par son armature cartilagineuse, qu'ailleurs, sans l'effondrer, la tumeur, au moins pendant un certain temps de son évolution, et en tous cas, à la période où il importe d'établir un diagnostic (fig. 7, 8, 9).

Cette étude diagnostique nous montre qu'en présence d'une masse qui occupe la cavité thoracique, il est relativement aisé, grâce à des méthodes d'exploration facilement réalisables, de préciser exactement son siège et d'en déduire, avec un certain nombre de chances, la nature vraisemblable de l'affection et la

sanction thérapeutique qui en découle. Sans doute, la radiographie stéréoscopique aurait été chez notre malade d'un secours utile. Mais, outre que cette méthode n'est pas encore très répandue, elle n'apporterait peut-être pas, avec autant de précision, l'assurance que la bronche est intacte ou envahie par la prolifération tumorale. Au contraire, la méthode d'examen que nous avons utilisée et qui est facile à appliquer, donne, en peu de temps, des résultats fort utiles.

Une seconde conclusion découle de l'étude du transit lipiodolé dans les bronches, à la période où ne persiste plus, chez notre malade, qu'un petit nodule de la région hilaire. Toute l'histoire clinique montre bien que l'on est en présence d'une tumeur du médiastin. La masse opaque est certainement une masse médiastinale. Et cependant, son siège et son aspect radiologique actuels pourraient en imposer pour un cancer primitif du poumon. Au cas où le diagnostic différentiel serait à faire pour une opacité aussi peu étendue encore, il est évident que la bronchoscopie radiologique apporterait un argument de haute importance.

Essais d'organothérapie et de métallothérapie des cancers de la peau chez l'homme

PAR

J. MAISIN, Directeur — **H. VASSILIADIS,** Assistant — **PICARD** Chef de travaux d'Anat. Pathol.

à l'Institut du Cancer de Louvain.

I. Généralités

De tous temps, on a fait des essais de traitement médical des cancers.

Le plus souvent, ces méthodes n'ont eu qu'un succès très éphémère parce que inefficaces.

Récemment, plusieurs tentatives d'organothérapie ont été faites ; nous n'en citerons que deux : celle de Fichera et son école qui a publié une série vraiment remarquable d'études et de cas guéris, et celle d'Arloing et Josserand, Sokoloff, Coffey, Humber, au sujet de l'action de la surrénale. Fichera utilise un autolysat aseptique de thymus, de ganglion et de moelle-osseuse de veau nouveau-né. Nous tenons aussi à signaler parmi de très nombreux travaux expérimentaux sur les lipoïdes, ceux de Rondoni et de son école, ceux de Waterman et de Roffo et ses élèves.

L'un de nous, avec ses élèves, a publié à diverses reprises les résultats de ses travaux expérimentaux concernant l'action de l'ingestion d'organes frais variés sur l'éclosion et l'évolution du cancer du goudron de la souris et du lapin. Il a montré aussi que des substances inhibant l'évolution du cancer étaient contenues dans la fraction éthéro-soluble des organes en question. Dans la suite, par diverses notes à la Société belge de biologie, il a communiqué une méthode d'extraction de ces substances actives et indiqué quelques résultats obtenus en médecine humaine par injection hypodermique de ces substances. Cette méthode, très

loin d'être parfaite, est passible d'amélioration et nous y travaillons à l'heure présente.

Enfin, en octobre 1931, à la Société belge de biologie, nous avons publié une note, disant que l'on pouvait améliorer les résultats de l'organothérapie par injections, en faisant prendre par voie buccale au malade traité, de très faibles quantités de métaux bivalents lourds, agissant vraisemblablement comme agents de catalyse.

Dans le présent travail, nous voudrions montrer objectivement qu'il est possible par l'organothérapie, d'obtenir une cicatrisation avec disparition complète de certains cancers cutanés baso ou spino-cellulaires. Nous ne pouvons parler que de cicatrisation, sans parler de guérison du cancer ; une telle guérison, ainsi que tout le monde le sait, ne pouvant s'apprécier qu'à la faveur d'une longue observation. D'ailleurs, on se demande jusqu'à plus ample informé, si l'on peut jamais parler de guérison du cancer et s'il ne vaudrait pas mieux parler de disparition plus ou moins durable de tumeurs. En effet, le compte rendu d'une des dernières séances de l'Académie de Médecine de Paris prouve que l'on peut voir d'authentiques récidives jusque un demi-siècle après disparition de la tumeur primitive (Hartmann).

Par ailleurs, ces observations extrêmement intéressantes prouvent que l'organisme qui présente ces récidives à retardement a pu juguler par ses propres défenses pendant un laps de temps énorme, des cellules cancéreuses virulentes. Ainsi que nous l'avons si souvent écrit, c'est là une preuve nouvelle de l'existence d'une réelle défense générale antinéoplasique et aussi la démonstration de l'existence de hauts et de bas dans l'immunité antinéoplasique (cf. poussées évolutives dans l'anémie pernicieuse).

Le nombre de cancers de la peau traité par nous, exclusivement par la méthode médicale, est peu élevé, de sorte qu'il nous serait impossible de donner une statistique correcte au sujet de nos pourcentages de succès. Pour un succès, il faut généralement compter de très nombreux échecs, mais la méthode étant neuve est, répétons-le, loin d'être au point et vraisemblablement susceptible d'amélioration. Ainsi, au cours des derniers mois, nos résultats ont été nettement meilleurs qu'il y a un an.

Comme nous l'avons déjà publié, il semble qu'au début du traitement organothérapique, la plupart des malades répondent favorablement. Il nous paraît évident que ce n'est pas là, simple

question de suggestion, puisque par la suite un certain nombre de malades continuent à s'améliorer et un très petit pourcentage seulement se débarrassent complètement de toute lésion visible. Ce qui semble bien prouver aussi que la suggestion ne joue pas de rôle dans les résultats que l'on note, ce sont les aggravations brutales souvent observées par nous au moment où l'on cesse le traitement.

Dans les meilleures conditions, le traitement est toujours très long. Après la première période d'amélioration franche et rapide, suit une période de réparation très lente qui s'échelonne sur des semaines ou des mois. Il en résulte immédiatement une donnée pratique importante : on doit, dans l'état actuel de nos connaissances, se limiter au traitement des petits épithéliomas. Les grands épithéliomas, à supposer qu'ils obéissent, prendraient un temps beaucoup trop long pour cicatriser, et il faut se contenter de se servir de la méthode médicale comme simple adjuvant d'un autre moyen de traitement. Il faut même dire que cette méthode nouvelle que nous proposons comme un adjuvant dans la lutte contre le cancer, n'a, à l'heure actuelle, *employée seule, aucune valeur pratique puisqu'elle est très longue et difficile à appliquer, alors qu'une courte application de radium nous donne rapidement et plus sûrement le même résultat.* Par contre, comme méthode adjuvante dans le traitement de cas graves difficilement guérissables ou inguérissables par le radium, ou encore dans le traitement de récidives radiorésistantes, elle est, pensons-nous dès à présent, *une méthode d'appoint de grande valeur.*

Si néanmoins, nous voulons aujourd'hui avec intention limiter l'étude de la méthode au traitement des épithéliomas cutanés, c'est parce que c'est là un domaine où l'on peut être très objectif. Ces tumeurs ne cicatrisent pas d'elles-mêmes, on peut les photographier et les biopsier très facilement avant, pendant et après le traitement. De plus, c'est une variété de cancer à évolution relativement lente où la perte de temps résultant de l'échec de la méthode médicale n'a aucune conséquence nuisible pour le malade. Bref, c'est un champ idéal pour montrer l'efficacité réelle d'une méthode débutante.

II. Méthodes

a) Extraits organiques employés seuls

Nous avons traité certains de nos malades (voir protocole) par organothérapie seule, certains autres par organothérapie et métallothérapie combinée.

En traitant des malades par organothérapie seule, nous avons voulu montrer que cette méthode, à elle seule, est capable d'amener la cicatrisation d'une tumeur cutanée.

Nous avons traité certains malades par organothérapie à l'aide d'un seul organe, de façon à voir celui qui a le plus d'activité. Par l'extrait éthéré de cervelle de veau seul nous avons obtenu des cicatrisations (Observations n°s 3, 4, 5 et 6). Par l'emploi d'autres organes seuls, nous n'avons pu obtenir de cicatrisation complète. Par contre, si on mélange la cervelle à la moelle osseuse et à la rate, les résultats s'obtiennent plus sûrement et plus vite qu'avec un organe employé seul. Les mêmes résultats ont été notés en expérimentant sur le cancer du goudron de la souris (Ronsse). Nous ne pourrions, à l'heure présente, donner aucune explication à ce phénomène ; nous devons nous borner à en faire la constatation expérimentale.

Nous avons publié, par ailleurs, la technique de préparation de nos extraits. Nous employons des organes frais d'animaux jeunes (veau de préférence). Il est utile de répéter qu'après broyage des organes au sable et la mise en suspension dans l'éther dans des flacons où l'on a fait le vide, il faut les mettre à la glacière avant l'agitation et qu'il faut les remettre à la glacière entre les périodes d'agitations. Enfin, il faut distiller l'éther dans le vide sous courant d'azote à basse température (15-20°). Nous ne lavons le produit sec ainsi obtenu qu'une seule fois à l'acétone, et nous conservons le produit à la glacière. Nous injectons cet extrait mis en suspension dans de l'eau distillée stérile.

Malgré la précision que nous nous sommes efforcés de mettre dans la description de la méthode de préparation, nous tenons à insister sur la grosse difficulté qu'il y a à préparer ces substances comme d'ailleurs pour la préparation de tout extrait organique. On ne sait que trop combien certains extraits de foie sont totalement inactifs contre l'anémie pernicieuse et pourtant, les maisons qui les préparent sont sérieuses et la méthode de préparation est bien connue.

Pour le cancer, la difficulté réside surtout dans le fait que l'on ignore tout de la nature exacte de la substance active. La mise au point de la méthode demandera encore de longues recherches et de longs tâtonnements. Il n'est pas absolument démontré, par exemple, que nous ne trouverons pas un meilleur solvant que l'éther ni de meilleurs organes que la cervelle. Il n'y a que l'expérimentation patiente et systématique à partir d'un point de départ bien défini et simple qui nous a menés au résultat actuel. C'est l'expérimentation encore qui, espérons-le, nous fera progresser par la suite.

Le temps est bien rapproché où, à l'aide du radium lui-même, on ne guérissait que les baso-cellulaires de la peau. Presque tous les traités classiques de médecine insistent encore sur la radiorésistance des spino-cellulaires. Or, tout radiologue un peu expérimenté, sait aujourd'hui que les spino-cellulaires obéissent extrêmement bien aux rayons gamma. C'est purement une question de technique.

Répétons donc qu'à l'heure actuelle, le point capital est de montrer qu'il est possible de guérir un épithélioma par une méthode médicale; même si le fait est exceptionnel, il est essentiel au point de vue dogmatique. Il faut mettre les échecs sur l'imperfection de la méthode qui n'est qu'à ses débuts et sur la mauvaise qualité des extraits qui en est souvent la conséquence.

Nous insistons sur le fait que ces extraits lipoïdiques ne provoquent pas le moindre choc, et on peut répéter les injections indéfiniment sans le moindre inconvénient général. A l'heure présente, à la lumière de nos recherches, nous ne pouvons considérer cette thérapeutique que comme une médication qui rétablit ou supplée une fonction déficiente.

Nous avons fait d'habitude deux ou trois injections par semaine, sous-cutanées ou intramusculaires de 20 ctg. à 1 gr. chacune d'extrait sec en suspension dans l'eau distillée. Les injections sont douloureuses au moment même où elles sont pratiquées, mais la douleur n'est que de très courte durée.

Voici détaillés, les cas traités exclusivement par organothérapie seule et chez qui nous avons obtenu une cicatrisation complète des ulcérations néoplasiques avec disparition de toute masse néoplasique cliniquement décelable. Pour deux cas même, nous avons pu faire des biopsies après cicatrisation, et nous n'avons plus découvert trace de cellules néoplasiques. Un cas reste actuellement guéri depuis 10 mois :

Malades traités par organothérapie seule

Observation I. — Mlle B., 38 ans, se présente à la consultation gratuite de l'Institut du Cancer le 2-6-31. Depuis plus d'un an elle a remarqué, à la racine du nez, une petite tumeur bourgeonnante qui s'est agrandie lentement.

Etat actuel. — Tumeur ulcérée située entre la racine du nez et l'angle interne de l'œil droit. Forme triangulaire d'environ 2 cm. de côté. Surface bourgeonnante, bords indurés.

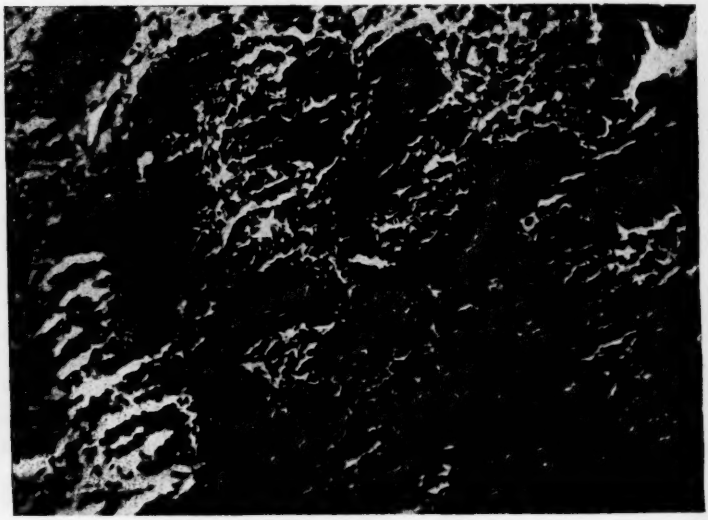

Fig. 1. — Observation I. Biopsie avant traitement. Microphotographie au grossissement moyen, montrant un épithélioma épidermoïde du type intermédiaire avec nombreuses mitoses.

Biopsie (2-6-31). — Epithélioma spino-cellulaire avec grosse réaction lymphoïde dans le stroma (fig. 1).

Traitement. — A partir du 2-6-31, la malade reçoit tous les jours une injection sous-cutanée de 1 cm^3 d'extrait de cervelle-rate, à l'exclusion de tout autre traitement.

Evolution. — Dès les premières injections, on note une détersion de la surface ulcérée et une diminution des masses bourgeonnantes. Puis les bords s'affaissent, surtout du côté interne, et l'ulcère se cicatrise progressivement.

Le 12-8-31, donc deux mois après le début du traitement, la lésion est complètement cicatrisée. Il reste, du côté externe, un bord légèrement surélevé, dans lequel plusieurs biopsies ne montrent plus de cancer.

La malade a été revue pour la dernière fois à la fin janvier 1932 : son ancienne lésion reste complètement cicatrisée ; la cicatrice est souple sans aucune trace de récidive.

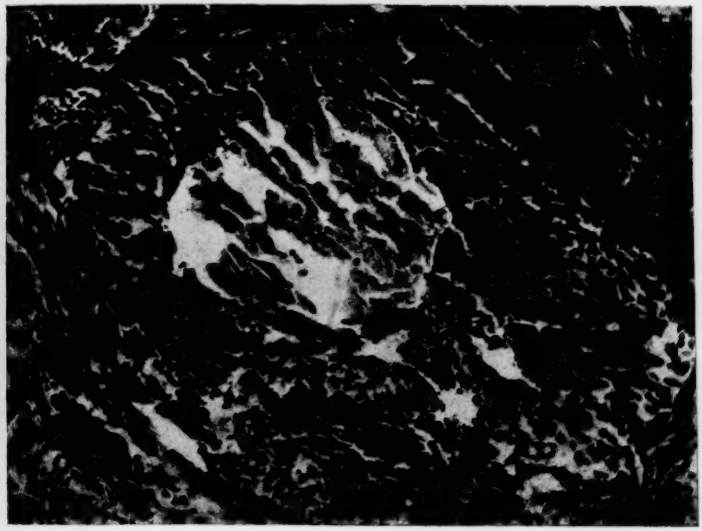

FIG. 2. — Observation II. Biopsie avant traitement. La microphotographie montre un petit bourgeon creux d'épithélioma basocellulaire à évolution cylindromateuse dans un stroma fortement modifié par la radionécrose.

• OBSERVATION II. — Joseph C., 72 ans, entre à l'Institut au début de juin 1931.

Antécédents. — Quatre ans auparavant, il a présenté une tumeur du sac lacrymal droit. Cette tumeur a été traitée aux R. X.

Etat actuel. — Récidive au niveau de l'angle interne de l'œil droit. La racine du nez est très élargie et présente une déformation en selle. A l'emplacement du sac lacrymal existe une ulcération profonde d'environ 1 cm. de diamètre. L'angle interne de la conjonctive palpébrale est compris dans l'ulcère.

Biopsie. — Récidive en petits bourgeons baso-cellulaires dans un tissu de radionécrose (fig. 2).

Traitement. — Reçoit par semaine 5 injections sous-cutanées de 1 cm³ d'extrait de cervelle-rate, depuis le 11-6-31 jusqu'au 13-7-31.

Evolution. — L'ulcère se ferme peu à peu et la lésion se trouve totalement cicatrisée le 13-7-31 (donc en 1 mois). (Les photographies manquent).

Fin janvier 1932, la lésion reste complètement cicatrisée.

FIG. 3. — Observation III. Tumeur au-dessus de l'aile droite du nez, avant et après le traitement.

OBSERVATION III. — Mlle G., 45 ans, a remarqué depuis quelques années un petit bouton recouvert d'une croûte sur la partie latérale droite du nez. Depuis trois mois ce bouton s'est agrandi (fig. 3).

Etat actuel. — Tumeur surélevée, ulcérée, de forme triangulaire, à bords indurés.

Biopsie. — Epithélioma basocellulaire (fig. 4).

Traitement. — A partir du 15-8-31, la malade reçoit chaque semaine deux injections sous-cutanées de 10 cm³ d'extrait de cervelle de veau, à l'exclusion de tout autre traitement.

Evolution. — Dès les premières injections, la tumeur diminue manifestement et le 20-10-31, donc en deux mois, la cicatrisation totale est obtenue.

La malade a été revue le 12-2-32 ; la cicatrisation reste parfaite.

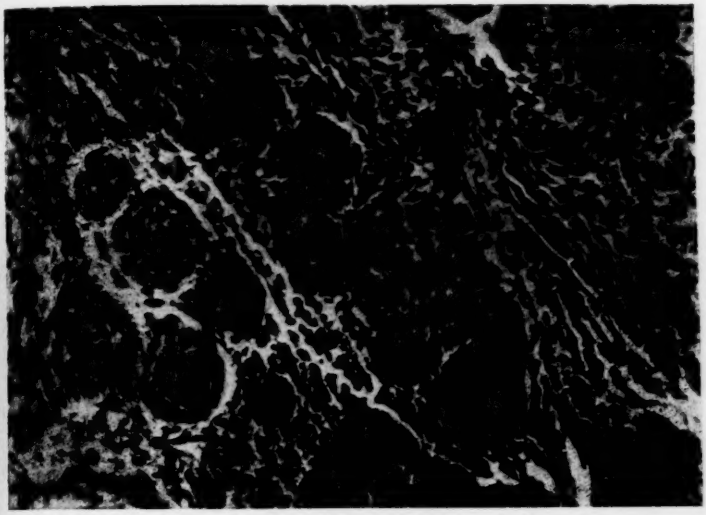

FIG. 4. — Observation III. Biopsie montrant un épithélioma basocellulaire nettement caractérisé.

FIG. 5. — Observation IV. Tumeur ulcérée de l'angle interne de l'œil gauche, avant traitement.

OBSERVATION IV. — Mme R., 40 ans, présentait depuis 1 an une tumeur du coin interne de l'œil gauche. Traitée d'abord par électrocoagulation, la tumeur a récidivé après trois mois. Traitée ensuite au radium, elle a récidivé après 5 mois.

Etat actuel. — Au niveau de l'angle interne de l'œil gauche, tumeur de la grosseur d'une fève ulcérée, à bords indurés et base infiltrante (fig. 5).

Biopsie. — Epithélioma basocellulaire (fig. 6).

Traitement. — A partir du 20-8-31, reçoit chaque semaine trois injections sous-cutanées de 5 cm^3 d'extrait de cervelle.

Evolution. — Le 20-11-31, donc en 3 mois, la cicatrisation totale est obtenue et se maintient depuis lors.

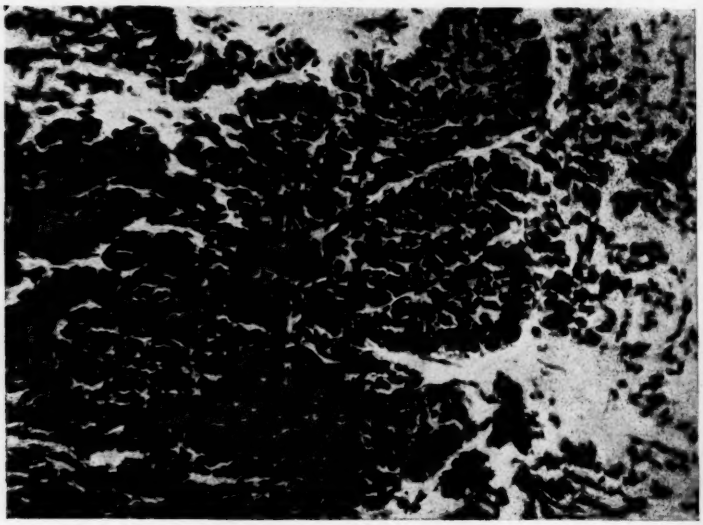

FIG. 6. — Observation IV. Biopsie : épithélioma basocellulaire.

OBSERVATION V. — Mme H., 62 ans, présente depuis longtemps une petite ulcération du front.

Etat actuel. — Au milieu du front, petite tumeur ulcérée, à bords indurés, d'environ 1 cm. de diamètre (fig. 7).

Biopsie. — Epithélioma basocellulaire certain avec légère tendance à la différenciation spinocellulaire.

Traitement. — A partir du 15-10-31, la malade reçoit tous les jours une injection de 5 cm^3 d'extrait de cervelle de veau.

Evolution. — Cicatrisation totale et cessation du traitement le 30-10-31, donc après 15 jours.

OBSERVATION VI. — Mme W., 49 ans, présentait depuis quelques mois une petite ulcération du nez.

FIG. 7. — Observation V. Petite tumeur ulcérée au milieu du front, avant traitement.

FIG. 8. — Observation VI. Tumeur ulcérée de la racine du nez, avant et après le traitement.

Etat actuel. — Tumeur ulcérée à bords indurés de la grandeur d'une pièce de 10 centimes (fig. 8).

Biopsie. — Epithélioma basocellulaire.

Traitement. — Depuis le 10-9-31 jusqu'au 27-12-31, la malade a reçu chaque semaine deux injections sous-cutanées de 5 cm³ d'extrait de cervelle.

Evolution. — La lésion est totalement cicatrisée depuis le 27-12-31, donc en 3 mois 1/2 (fig. 8).

b) Extraits et catalyse par métaux bivalents

Dans cette série de cas, nous avons employé les mêmes extraits et aux mêmes doses que pour la série précédente seulement, outre ces extraits injectés par voie sous-cutanée, nous avons donné par la bouche des traces de métaux bivalents lourds. Nous pensons que c'est là une amélioration évidente de la méthode.

Expérimentalement, sur le cancer du goudron de la souris, nous avons pu montrer, avec un de nos élèves, Ronsse, que des doses infinitésimales de métaux bivalents lourds peuvent retarder considérablement l'évolution de ces cancers (travail qui sera publié ultérieurement). Dans certains cas même, nous avons vu des cicatrisations complètes de petits cancers se produire, cicatrisations malheureusement suivies peu après de récidive, soit dans la cicatrice elle-même, soit dans le voisinage. Les métaux essayés furent très nombreux. Momentanément, nous n'avons retenu que le Cadmium, le Baryum et le Strontium. Nous avons vu, par l'expérimentation, qu'il y avait un très gros avantage à employer ces trois sels réunis plutôt que séparément. Nous ne pourrions donner une explication plausible du phénomène, peut-être est-ce une question de sels doubles ou complexes. La formule chimique sous laquelle on peut les employer est variable mais loin d'être indifférente. Au début, nous avons surtout expérimenté les chlorures, mais à l'heure actuelle, nous avons la preuve que certains sels organiques sont de beaucoup supérieurs aux chlorures ; nous en faisons une expérimentation systématique. Les chlorures sont la forme la moins bonne à employer. Ces métaux semblent avoir une action spécifique sur le processus de défense néoplasique car, suivant les doses que l'on emploie, et *surtout la formule* sous laquelle on les administre, on peut à volonté produire une activation ou un arrêt de la pousse néoplasique. Ainsi, avec Ronsse, nous avons trouvé (travail non publié) que des doses non toxiques mais relativement élevées de ces sels sous forme de chlorures, activent d'une façon évidente la pousse des néoplasmes de souris. Des doses moyennes (chlo-

rures) après une courte période d'arrêt n'exercent plus par la suite aucune influence sur le néoplasme, au contraire, on dirait qu'une accumulation favorable à la pousse néoplasique se produit peu à peu, ou bien que la tumuer s'accoutume et résiste au métal (Gaspari). Peut-être aussi que, sous cette forme chimique, les métaux injectés ne peuvent influencer favorablement le mécanisme cellulaire vital jouant un rôle dans la carcinogène (métal des sucres, métal des graisses), tandis que, sous d'autres formes d'administration, le métal injecté prend part à ce métabolisme et l'influence.

Par contre, des doses très petites dans certains cas, même sous forme de chlorures, retardent l'évolution des cancers, et, comme nous l'avons dit, peuvent, dans quelques cas rares, produire une cicatrisation complète, avec récidive subséquente. Par doses très petites chez l'homme, nous entendons des doses de 1/50 à 1 /10 de mg. de chacun des sels pris chaque jour par la bouche à jeûn en solution très diluée en une ou deux prises, matin et soir. Nous avons la preuve que des doses de chlorures de 1 mg. par jour sont trop fortes, bien que cette dose soit bien loin d'être la dose journalière maxima pour l'homme, dose qui est d'environ 15 cg. pour le Baryum et le Cadmium.

Nous pensons qu'en employant certains sels organiques complexes, on peut rendre la thérapeutique beaucoup plus efficace. Parmi eux, certains composés hydrocarbonés de ces sels sont surtout actifs. Nous en avons composé et essayé beaucoup sur l'animal. Pour le moment, la meilleure formule, chez la souris, est la forme gluconate. Les gluconates de strontium, de baryum et de cadmium sont surtout à conseiller. De nombreux autres gluconates sont à l'essai. Les saccharates sont actifs, mais moins réguliers dans leur effet ; leur préparation est aussi plus malaisée. Les saccharosates sont peu solubles.

Nous avons aussi employé divers lécithinates et sels d'acide gras ; les recherches continuent. Actuellement, un seul a retenu notre attention, c'est le lécithinate de cadmium.

Ces recherches sur l'action des sels organiques ont été faites par l'un de nous et un de ses élèves (Ronsse). Elles seront publiées *in extenso* d'ici peu.

Ces petites doses peuvent être continuées des mois sans que l'on note des signes d'accumulation. Toutefois, il serait peut-être utile, chaque mois, de faire une interruption de 4 à 5 jours consécutifs.

Nous donnons ci-dessous les détails des cas entièrement cicatrisés par l'emploi de cette méthode :

Observation VII. — Mme Van A., 60 ans, a remarqué depuis trois ans un petit bouton sur la joue droite. Ce bouton a poussé de façon inquiétante depuis quelque temps, ce qui décide la malade à venir nous consulter.

Etat actuel. — On trouve au milieu de la joue droite une tumeur ulcérée et bourgeonnante à base indurée d'environ 2 cm. de diamètre (fig. 9).

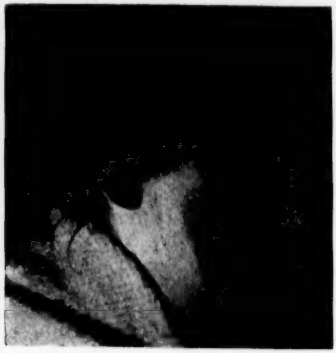

Fig. 9. — Observation VII. Large tumeur ulcérée de la joue, avant traitement.

Biopsie. — Epithélioma basocellulaire (fig. 10).

Traitement. — Chaque semaine, deux injections sous-cutanées de 5 cm^3 d'extrait de cervelle-rate, depuis le 10-1-32. La malade reçoit en outre du mélange de cadmium, baryum et strontium, 0,02 à 0,2 milligr. *per os.*

Evolution. — La tumeur diminue rapidement dès les premières injections et le 28-1-32, donc en 18 jours, la cicatrisation totale est obtenue. Il reste une peau saine, rougeâtre.

Observation VIII. — M. Edmond B., 55 ans, présentait depuis plusieurs années, au niveau de l'aile droite du nez, un petit bouton qui s'est agrandi rapidement depuis 4 mois.

Etat actuel. — Tumeur ulcérée à bords indurés et saillants (fig. 11).

Biopsie. — Epithélioma basocellulaire.

Traitement. — Injections sous-cutanées deux fois par semaine de

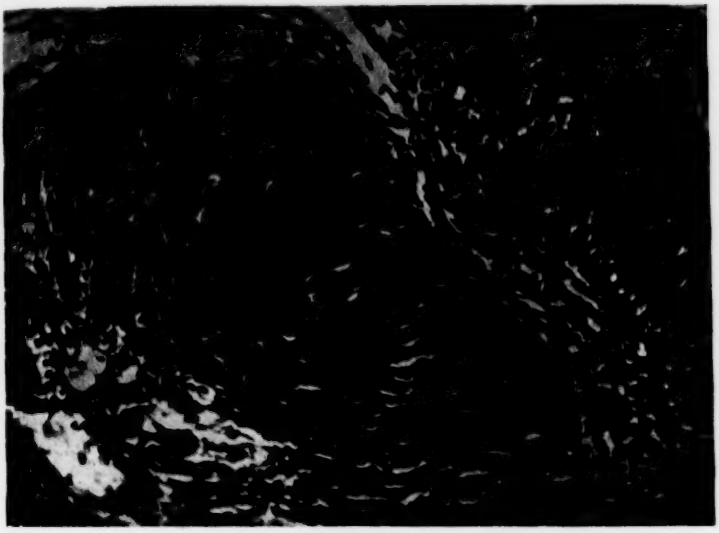

FIG. 10. — **Observation VII. Biopsie montrant un épithélioma basocellulaire très exubérant avec nombreuses mitoses.**

FIG. 11. — **Observation VIII. Tumeur de l'aile droite du nez, avant et après le traitement.**

5 cm³ d'extrait de cervelle-rate depuis le 13-9-31. Après trois semai-

FIG. 12. — Observation IX. Grosse tumeur exophytique de la tempe gauche, avant traitement.

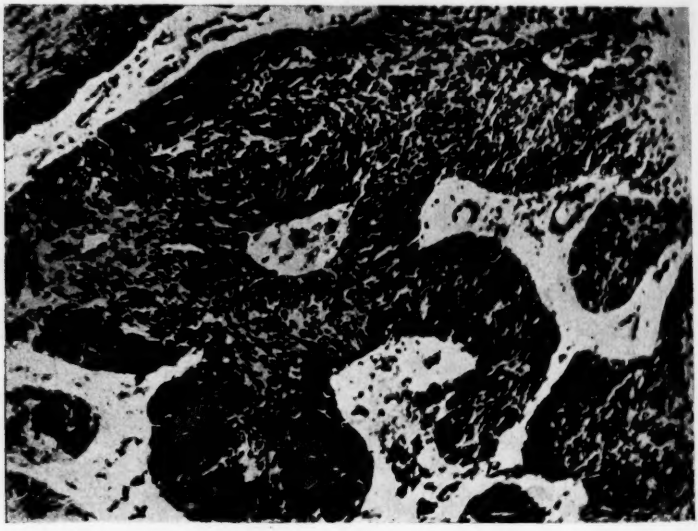

FIG. 13. — Observation IX. Biopsie montrant un épithélioma spinocellulaire légèrement cornifiant.

nes, on ajoute du mélange cadmium, baryum et strontium *per os*, de 0,02 à 0,2 milligr.

Evolution. — Cicatrisation lente par les extraits seuls. Mais dès les premiers jours de l'association des faibles doses de métaux, la diminution et la cicatrisation de la tumeur se font rapidement. Le 15-12-31, donc en trois mois, la tumeur est disparue et cicatrisée complètement (fig. 11).

Fig. 14. — Observation X. Biopsie montrant un épithélioma épidermoïde avec différenciation malpighienne légère.

Observation IX. — Mme de C., 67 ans, a remarqué depuis trois mois un petit bouton sur la tempe gauche.

Etat actuel. — Tumeur de la grosseur d'un œuf de pigeon, saillante, ulcérée et indurée (fig. 12).

Biopsie. — Epithélioma spinocellulaire (fig. 13).

Traitement. — Injections sous-cutanées, deux fois par semaine, de 5 cm^3 d'extrait de cervelle-rate, depuis le 20-11-31. La malade reçoit en outre, par la bouche, 0,02 à 0,2 milligr. par jour du mélange cadmium-baryum-strontium.

Evolution. — La tumeur diminue nettement sous l'influence du traitement et dès le 20-1-32, donc après deux mois, la lésion est complètement disparue et il ne reste à son niveau qu'une peau fragile, recouverte de quelques petites croûtelles.

Observation X. — Mme Sn., 50 ans, présente une petite ulcération du nez depuis 5 ans.

Etat actuel. — Tumeur ulcérée de la grandeur d'une pièce de 5 centimes, située sur le dos du nez.

La photographie n'a pas été faite avant le traitement.

Biopsie. — Epithélioma basocellulaire avec très légère tendance à la différenciation malpighienne en quelques endroits (fig. 14).

Traitement et évolution. — Mise à l'extrait de *rate seule* le 29-7-31, à raison de deux injections sous-cutanées de 5 cm^3 par semaine. Ce

Fig. 15. — Observation XI. Cancer ulcéré de la lèvre inférieure avant et après le traitement.

traitement est continué jusqu'au 4-9-31, donc pendant plus d'un mois, *sans aucun résultat appréciable.* Le 4-9-31, on ajoute de l'extrait de cervelle à l'extrait de rate. Dès lors, la tumeur commence à diminuer, mais la cicatrisation ne se fait que lentement. Après 1 mois, on donne à la malade, en plus de ses injections, 0,02 à 0,2 milligr. de cadmium-baryum-strontium par jour.

La cicatrisation s'accélère manifestement et devient complète le 1-12-31.

Actuellement la lésion reste toujours complètement cicatrisée.

Observation XI. — M. L., 40 ans, a été traité par le radium pour cancer de la lèvre inférieure.

Etat actuel. — Récidive, sous forme d'une ulcération occupant presque toute la moitié droite du bord libre de la lèvre inférieure.

Les bords et le fond de cette ulcération sont fortement indurés. Il existe à droite un ganglion sous-maxillaire de la grosseur d'un petit œuf de poule (fig. 15).

Biopsie. — Epithélioma spinocellulaire (fig. 16).

Traitement. — Depuis le 4-10-31, injections sous-cutanées de 10 cm^3 d'extrait de cervelle, deux fois par semaine. Le 12-11-31, on ajoute du cadmium *per os* à la dose de 0,5 à 2 mmgr.

Evolution. — La lésion est complètement cicatrisée, depuis le

Fig 16. — Observation XI. Biopsie montrant un épithélioma spino-cellulaire à gros bourgeons avec nombreuses atypies et kératinisations monocellulaires.

début de janvier 1932. Le ganglion sous-maxillaire est réduit à un nodule de la grosseur d'une petite noisette, très dur, apparemment fibreux (fig. 15).

Observation XII. — Mme Cl., 72 ans. Depuis 1 an, petite tuméfaction du dos du nez avec une croûte qui se renouvelait fréquemment.

Etat actuel. — La malade présente une multitude de crasses séniles sur la figure. Sur le dos du nez et à droite, existe une tumeur de la grosseur d'un gros pois, avec ulcération centrale et bords indurés (fig. 17).

Biopsie. — Epithélioma basocellulaire. Grosse infiltration plasmocytaire dans le stroma.

Traitement. — Injections sous-cutanées quotidiennes de 3 cm³ d'extrait de cervelle de veau, depuis le 13-11-31. Après une quinzaine de jours la malade quitte le service, fort améliorée et revient deux fois par semaine pour recevoir ses injections. Elle reçoit alors en supplément, par la bouche, 0,02 à 0,2 milligr. du mélange de baryum-cadmium-strontium.

FIG. 17. — Observation XII. Tumeur ulcérée au-dessus de l'aile droite du nez et nombreuses crasses séniles, avant et après le traitement.

Evolution. — Le 20-12-31, donc un peu plus d'un mois après le début du traitement, la tumeur est totalement cicatrisée et les crasses séniles ont disparu (fig. 17).

OBSERVATION XIII. — Alexandre P., 52 ans. Il y a deux ans, ulcère du coin de l'œil.

Etat actuel. — Ulcère phagédénique ayant détruit la commissure interne et une grosse partie de la paupière inférieure (fig. 18).

Biopsie. — Epithélioma basocellulaire.

Traitement. — Mis à l'extrait de cervelle depuis le 22-9-31. Le 19-10-31, bonne amélioration, quitte le service avec du mélange *per os* de 0,50 à 1 mgr. de baryum, cadmium et strontium ; il ne se représente plus parce que malade (sciatique) pendant 1 mois et demi. Nous le revoyons mi-décembre légèrement amélioré. Reprend alors

thérapeutique sérieuse, extraits deux fois la semaine plus métaux à petites doses. Subit rapidement l'effet de la reprise du traitement et évolue nettement vers la cicatrisation. Fin janvier, le coin interne de l'œil est nettement resoudé et ulcus fortement diminué.

Le malade a été revu le 8-3-32 : sa lésion était cicatrisée presque complètement.

Fig. 18. — Observation XIII. Epithélioma basocellulaire ulcéré du coin de l'œil gauche. Photographie avant le traitement.

III. Discussion des résultats

D'après ces documents présentés, le plus objectivement possible, il nous paraît démontré que l'on peut, dès maintenant, obtenir la cicatrisation d'un néoplasme cutané de petite dimension par une méthode médicale, sans l'adjonction du moindre traitement chirurgical ou radiologique. Nous avons obtenu la cicatrisation de baso-cellulaires et de spino-cellulaires.

Ces médicaments ont été employés en injection sous-cutanée loin de la tumeur et en ingestion. C'est donc par voie générale qu'ils ont agi, probablement en suppléant ou en activant une fonction déficiente chez le néoplasique.

Nous avons obtenu des cicatrisations par l'emploi d'extraits organiques seuls et même par l'emploi d'extraits de cervelle seuls.

Nous croyons que l'on améliore l'action du médicament en donnant, par voie buccale, des traces de métaux bivalents lourds (Ba. Ca. Str.).

Etant donné que la dose optima de ces produits est infinitésimale, nous croyons qu'ils agissent comme catalyseurs d'une réaction ou d'une fonction organique antinéoplasique. Nous le pensons, d'autant plus que le Cadmium, le Baryum et le Strontium s'unissent facilement aux lécithines ainsi qu'aux sucres et influent leur métabolisme.

Si ces métaux agissent comme catalyseurs, il est vraisemblable qu'ils agissent en s'unissant à des composés organiques pour former des composés plus ou moins stables. C'est une des raisons qui nous a fait croire que certains composés organiques des métaux en question, seraient plus actifs que de simples sels minéraux. Plusieurs d'entre eux sont à l'étude dans nos laboratoires. Ils ont été faits chez nous par Mlle Pourbaix qui en a réalisé un grand nombre, et publiera un étude à ce sujet (plusieurs composés hydrocarbonés, surtout des gluconates, des lécithinates, des composés d'acides gras divers...).

Si ces métaux unis à une molécule de sucre ou à une molécule de lécithine ou d'acide gras sont nettement plus actifs, il se pourrait, ainsi que nous l'avons dit plus haut, que ce soit parce que, sous cette forme, ils peuvent influencer directement les métabolismes cellulaires qui jouent un rôle dans la carcinogenèse (métabolisme des sucres, métabolisme des lipides). Il est évident que l'on pourrait aussi émettre l'hypothèse que ces métaux agissent d'une toute autre façon que l'organothérapie et ne sont dont nullement des catalyseurs dans l'action de celle-ci. Mais même alors, on comprend aisément que la formule chimique sous laquelle ils sont introduits dans l'organisme, peut avoir une grosse importance. Il suffit de rappeler l'inefficacité de l'arsenic inorganique contre le spirochète et l'activité remarquable des arsénobenzols.

Les figures de régression que l'on note au cours de ces traitements médicaux ont été bien étudiés par l'un de nous (1). Elles consistent en une redifférenciation des éléments atypiques, des pycnoses et de lyses modérées. A ce sujet, nous conseillons de consulter les travaux de Fichera et de son école.

Ces premiers résultats, fruits de nombreuses années de recherches de laboratoire, bien que peu nombreux et imparfaits, nous paraissent suffisamment intéressants pour nous inciter à continuer nos recherches dans ce domaine de la thérapeutique médicale des cancers.

Conclusions

1. Nous montrons, documents iconographiques et histologiques à l'appui, qu'il est possible d'obtenir la cicatrisation de petits cancers de la peau par organothérapie seule ou organothérapie associée à la métallothérapie.

2. La méthode n'est qu'à ses débuts et donne lieu à de nombreux insuccès dus la plupart, pensons-nous, à la mauvaise qualité des extraits.

N. B. — Un certain nombre de figures montrant la guérison des cancers étaient jointes au mémoire, mais n'ont pu être toutes publiées, faute de place.

Bibliographie

R. H. Harris. — The Coffey Humber extract of suprarenal cortex substance (*The Journ. of Amer. Med. Assoc.* V. 97, n° 20, nov. 1931, pp. 74-75).

Maisin. — Organothérapie de Cancer expérimental par voie buccale, prophylaxie et thérapeutique (*Soc. Belge de Biologie*, mai 1931).

Maisin, Pourbaix et Picard. — Essais d'organothérapie du cancer par voie sous-cutanée (*Soc. Belge de Biol.*, mai 1931).

Maisin. — Essai de chimiothérapie spécifique des Cancers humains (*Soc. Belge de Biol.*, octobre 1931).

Maisin et Vassiliadis. — Essai d'organothérapie et de métallothérapie associés dans le traitement des cancers humains (*Soc. B. de Biol.*, 31 octobre 1931).

Fichera et collaborateurs. — Déséquilibrio oncogeno e chemioterapia istogena nella biologia dei tumori (Supplemento a « *Tumori* », vol. XVI, 1930).

P. Rondoni. — Die Einwirkungen verschiedener Lipoide auf das Wachstum des Mäusekrebses. *Zeits. f. Krebsforschung*, Band 32, Heft. 4.

N. Waterman. — *Zeitsch. fur Krebsfor.*, 1929, Band 205, 1931, Band 34.

A.-H. Roffo. — *Bolletin del instituto de medicina experimental*, 1929, 1930, 1931.

Fichera. — Ulteriore contributo ai tentativi di cura biologica dei tumori maligni (*Rapports tenuto nella XIX rinuione della Societa Italiana per il progresso delle Scienze*, Bolanzo-Trento, 7-15 sept. 1930).

Fichera. — (*Tumori*, A. XVII, n° 5, 1931).

Ferro. — Chemoterapia istogena e potere oncolitico (*Tumori*, A. XVIII, S. II, vol. VI, fasc. I, 1932.

Gasparri. — The tumor affinity of Heavy metalo (*International Conference on Cancer*, 1928, p. 199).

Discussion

M. Hoche. — Sous réserve de la lecture complète du texte de M. Maisin dans le Bulletin, il y a lieu de se demander dans quelle étendue les biopsies ont été pratiquées, et d'envisager l'influence que ces biopsies peuvent avoir eue sur la cicatrisation des très petites tumeurs traitées.

M. Brault. — M. Maisin fait de telles réserves dans ses conclusions qu'il n'y a pas lieu d'engager aujourd'hui de discussion sur les observations contenues dans son mémoire. Sans doute, dans une communication ultérieure, pourra-t-il nous éclairer davantage sur la cause des échecs assez nombreux qu'il mentionne. Il les attribue, pour le moment, à l'emploi d'une technique encore imparfaite.

M. Béclère. — Si intéressantes que soient, au point de vue scientifique, les recherches de M. Maisin, je crois qu'au point de vue pratique, le traitement des cancers cutanés qu'il a étudié donne des résultats très inférieurs à ceux de la curiethérapie ou plus simplement de la rœntgenthérapie, qui, en une seule séance de quelques minutes, suffit à la guérison définitive de la plupart des cancers cutanés, spécialement de ceux dont nous venons de voir les photographies.

M. G. Roussy. — Je m'associe entièrement aux réserves que viennent de faire MM. Brault, Hoche et Béclère au sujet de la communication de M. Maisin. Mais je tiens à faire remarquer que M. Maisin est resté lui-même très prudent dans ses conclusions. Il nous parle, en effet, d'un traitement susceptible de faire disparaître ou de cicatriser les petits cancers de la peau et rien de plus, et il fait lui-même toutes les réserves que comporte une thérapeutique comme celle qu'il préconise.

Je sais, d'autre part, que M. Maisin n'attache pas uniquement, aux faits qu'il a observés, un intérêt pratique, mais aussi doctrinal. Ses recherches font suite, en effet, à celles qu'il poursuit depuis plusieurs années dans le domaine expérimental et qui consistent à modifier, par l'administration d'extrait de glandes endocrines ou par d'autres moyens, le terrain des animaux sur

lequel il provoque ensuite un cancer expérimental par le goudron ou par toute autre méthode.

Ceci dit, il est certain que notre devoir est de n'accueillir ici toute thérapeutique nouvelle du cancer qu'avec les plus extrêmes réserves, surtout lorsqu'il s'agit, comme dans les observations de M. Maisin, de ces petits cancers baso-cellulaires ou intermédiaires de la peau qui guérissent facilement avec n'importe quel procédé de destruction, parfois même à la suite d'une simple biopsie, ainsi que vient de le rappeler M. Hoche.

Deux cas de tumeurs osseuses chez des Téléostéens

PAR

L. THOMAS

Saumon de fontaine (*Salvelinus fontinalis*, Mitch), de 55 cm., âgé d'environ 5 ans.

Sur le bord inférieur de la nageoire caudale, dans sa moitié antérieure, se localise une tumeur bosselée, longue de 30 mm., large de 12.

Le long de ce bourrelet allongé se détachent irrégulièrement une douzaine de saillies mûriformes, souvent confluentes (diamètres variant entre 3 et 7 mm.). Le tégument recouvrant est normal, sauf sur les extrémités acuminées, coiffées d'épiderme achromique, blanchâtre.

A la radio : les extrémités distales des XIIe-XVe rayons osseux sont fusionnés en un gros nodule antérieur. Le XVIe rayon, épaissi, moniliforme, porte, au niveau de son extrémité, deux saillies distinctes, et vers sa base, se soude à la tumeur précédente.

Les XVIIe et XVIIIe rayons, hyperplasiés mais isolés, n'ont pas différencié de segments terminaux, dichotomisés. Les autres rayons sont normaux.

Les grosses tumeurs étant formées par accolement de plaquettes osseuses hyperostosées, nous prendrons comme type de notre description un de ces ostéomes élémentaires (1).

(1) Chez le Saumon, les rayons osseux de la caudale sont formés par accolement de deux hémi-rayons, exosquelettiques, dont les faces concaves sont maintenues en présence par des lames fibreuses et un tissu de remplissage.

Chacun de ces 2 hémi-rayons se résout longitudinalement en une file de plaquettes ostéoïdes, unies par des trousseaux fibreux, et se bifurque à son extrémité distale ou zône d'accroissement.

A leur base, les 2 hémi-rayons se séparent, formant pince autour des os hypuraux, endosquelettiques, supportant la nageoire.

Histologie normale :

Au stade jeune (alevin de 10 jours : 15 mm. environ), une nageoire présente tous les stades de différenciation des plaquettes, à partir de sa base, plus évoluée.

La première ébauche des plaquettes revêt l'aspect d'une bande rectiligne,

Anatomie normale

Examen histologique : Au stade de début, la plaquette hyperostosée, perdant son contour régulier, géométrique, devient grossièrement ellipsoïdale, avec bosselures et incisures localisées. Sur sa circonférence, le conjonctif, — d'ordinaire assez lâche, à fasciculation discrète, — devient excessivement dense, avec faisceaux grossiers, ondulés jusqu'à leur pénétration dans l'os.

Entre ces faisceaux, orientés radiairement, s'alignent des files intercalaires de fibrocytes aliformes, très nombreux. Leurs noyaux, d'abord clairs et étirés, s'arrondissent au voisinage de la plaquette et, devenus hyperchromatiques, présentent là des stades de fissuration longitudinale.

De ces fibrocytes aux ostéoblastes, la transition est insensible. Normalement, les ostéoblastes forment, autour de la plaquette, une assise épithélioïde, d'autant mieux individualisée que les fibrocytes, peu nombreux, du conjonctif adjacent, restent à distance. Ici, les ostéoblastes ne sont pas séparés des rangées adjacentes de fibrocytes, inclus dans la matrice densifiée : seule, les identifie, de façon artificielle, leur topographie juxta-osseuse (1). L'aspect général est en réalité celui d'un tissu fibreux adulte, en voie de métaplasie osseuse (2), malgré l'absence de tout feutrage fibrillaire autour des grosses fibres (3).

réfringente, développée sous l'épiderme, interstitiellement en quelque sorte dans l'épaisseur de la *membrana terminans*.

Les ostéoblastes, sous-jacents, s'alignent en couche épithélioïde, bien différenciée des éléments conjonctifs voisins.

Peu à peu, cette bande longitudinale se sépare de la *membrana terminans*, et, d'abord, au niveau de ses extrémités, que contourne l'assise scléroblastique, bientôt circonférentielle. Dès lors, les stries d'accroissement sont non plus longitudinales et parallèles, mais concentriques.

Une fois individualisée, chaque plaquette perd la forme en croissant et s'épaissit en son milieu : forme adulte, en (). L'ossification se poursuit alors dans une trame fasciculée, dont les fibres radiaires sont progressivement incluses dans la nappe ostéoïde.

(1) Quand les ostéoblastes sont très rapprochés, leurs prolongements cytoplasmiques, courts et fusionnés comme ici, donnent l'impression d'une bande continue. Au contraire, les ostéoblastes intercalaires aux fibres conjonctives s'envoient entre celles-ci des anastomoses grêles et étirées.

(2) L'accroissement se fait par apposition de substance pré-osseuse en sens excentrique, parallèlement aux travées collagènes directrices. Là où, par suite de tiraillements du chorion, les faisceaux ne sont plus radiaires, mais tangentiels, l'accroissement osseux se ralentit : d'où formation d'un creux, que surplombe nettement la zone voisine, à fibres demeurées radiaires.

(3) Cette fibrillation ne se produit pas davantage dans les zones localisées où la fasciculation est plus discrète.

L'aspect des ostéoblastes est extrêmement variable, comme d'ailleurs à l'état normal: les formes soit épithélioïdes, soit aplaties, considérées par les auteurs comme correspondant à des stades d'activité ou de quiescence, relèvent d'une conception évidemment schématique. Sur une même zone d'os homogène, on voit ici, en effet, se succéder presque sans transition les deux variétés ci-dessus. Les cellules épithélioïdes, considérées comme typiques, bien figurées par Harrisson (1893), sont de gros éléments cubiques, à noyau volumineux, contenant un, parfois deux, plasmo-



Fig. 1. — Ostéome de la nageoire caudale chez un Saumon de fontaine (Vue latérale droite). Remarquer l'achromie tégumentaire au niveau des saillies acuminées : aspect coralliforme.

somes au milieu de blocs chromatiniens réguliers, assez nombreux.

Par places, s'observent des zones d'ostéolyse périphérique, au niveau desquelles ostéoblastes et fibrocytes forment un amas dense, sans présence d'ostéoblastes. Parfois même, les plaquettes ont tendance à se diviser en deux segments plus ou moins inégaux. Au niveau de la bande décalcifiée, la substance préosseuse perd alors sa basophilie et devient plus transparente. Fait à noter : l'assise des ostéoblastes non modifiés, passe d'abord, comme un pont, au-dessus de la plage conjonctive néoformée, puis, plus tard, s'interrompt pour tapisser les deux extrémités nouvelles, tandis que quelques fibrocytes apparaissent dans le conjonctif intercalaire, fibrillaire.

Le fait que les ostéoblastes ne se modifient pas en perdant tout

contact avec le tissu ostéoïde peut donner matière à réflexion.

La plaquette hyperostosée elle-même forme une plage ostéoïde, assez homogène, avec stries concentriques, plus ou moins distantes. A la périphérie se voit en général une bande plus claire, moins hématoxylinophile.

Les fibres collagènes radiaires, incluses dans les ostéomes, sont beaucoup plus grossières qu'à l'état normal. Homogènes et réfringentes au voisinage de l'os, elles s'étranglent brusquement à leur point de pénétration.

Souvent, juste en dehors de l'assise scléroblastique, un ou deux fibrocytes s'accolent en collerette autour d'une de ces grosses

FIG. 2. — Face ventrale de la queue.

fibres. Cette disposition présente superficiellement quelque analogie avec l'aspect d'un odontoblaste, et la confusion a d'ailleurs été faite.

Ailleurs, une fibre s'inclut dans la substance ostéoïde avec son fibrocyte adjacent (1), qui, au lieu d'être refoulé excentriquement, lui reste accolé (2).

Au niveau des plages ostéoïdes, l'analyse histochimique révèle la présence à peu près exclusive de phosphate de calcium avec seulement traces de carbonate : la calcification est d'ailleurs relativement irrégulière, mais moins que dans les tumeurs composites.

Les grosses tumeurs, et spécialement l'antérieure, plus volumineuse, sont formées par confluence de plaquettes hyperostosées voisines. Celles-ci, encore reconnaissables, forment des îlots inégaux, à stratification irrégulièrement concentrique,

(1) Cet « accident » semble se produire spécialement autour des très grosses fibres.

(2) Ces fibrocytes, à noyau radiaire, se différencient facilement des ostéoblastes intra-osseux, à noyau étiré tangentiellement, entourés d'un halo clair.

noyés côte-à-côte dans une nappe ostéoïde, grossièrement fasciculée.

Par places, persistent des vestiges des ligaments intersegmentaires, sous forme de collagène homogène ou finement fibrillaire.

Les zones d'ostéolyse sont assez fréquentes, formant des fissures profondes, où s'entassent de nombreux fibrocytes. En plein tissu ostéoïde se voient quelques espaces conjonctifs, comblés par un tissu lâche, presque afibrocytaire, contenant exceptionnellement des éléments lymphoïdes immigrés (1).



FIG. 3. — Radiographie. Les extrémités des rayons XII-XV sont incluses dans la tumeur antérieure. Le XVIe rayon porte trois petites tumeurs étagées. Les rayons XVII et XVIII ne se bifurquent pas à leur extrémité distale.

L'examen au microscope polarisant permet une excellente séparation des tumeurs élémentaires, les fibres masquées, peu visibles, devenant très nettes (2). A la surface de la grosse tumeur se projettent quelques stalactites osseuses, très denses, donnant, grâce à leur structure sphéro-cristalline, la croix de polarisation (3).

(1) Pris à tort, parfois, pour des éléments myéloïdes, absents dans le tissu ostéoïde des Téléostéens.

(2) Le caractère optique + (par rapport à la longueur) des fibres collagènes persiste inchangé après leur inclusion dans la substance ostéoïde.

(3) Des formations exactement semblables se retrouvent dans notre ostéome de Raie.

Le processus d'hyperplasie ne se limite pas aux plaquettes osseuses, mais s'étend en bloc à tous les tissus de la nageoire. La totalité du chorion présente en effet les mêmes modifications que la trame collagène péri-osseuse.

L'épithélium lui-même, au moins quadruplé d'épaisseur, est, par places, soulevé par de grosses papilles choriales ramifiées. Ainsi se forment des dispositifs papillomateux très arborescents.

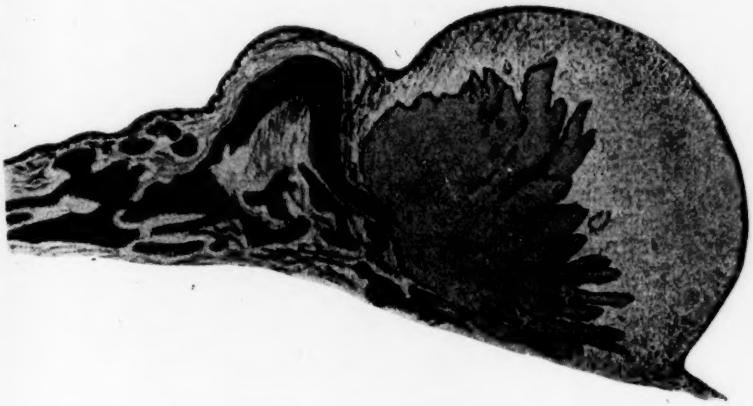

FIG. 4. — Ostéome d'un aiguillon dermique chez *Rhombus maeoticus* (d'après Chreders). A gauche, aiguillon dermique, saillant, aciculé, reposant sur un segment basal à travées irrégulièrement découpées. A droite, ostéome, incisuré, bordé par un revêtement continu d'ostéoblastes. Hyperplasie du chorion tégumentaire, mais non de l'épithélium.

A leur niveau, l'assise basilaire normale est remplacée par quatre à cinq couches de cellules, étirées au point que leur noyaux paraît filiforme.

Par places, l'épiderme présente des zones limitées de nécrose.

Au niveau des zones achromiques, les mélanocytes dermiques n'ont pas disparu : leurs *granulas*, devenus seulement plus rares et plus fins, n'augmentent plus de nombre après imprégnation argentique.

La vascularisation de la nageoire est, surtout au niveau des tumeurs, assez réduite. A noter que les ostéomes entrent parfois en rapport avec des vaisseaux de tous calibres, qu'ils repoussent et excentrent, sans que ces vaisseaux semblent exercer vis-à-vis du tissu ostéoïde la même action morphogène que chez les Vertébrés supérieurs.

Etude critique

Les cas de tumeurs osseuses publiés jusqu'ici et pouvant très probablement être considérés comme des ostéomes vrais sont :

1. Bland-Sutton (J.), 1885. — Ostéome situé sur le bord libre d'un os mandibulaire de Brochet et subluxant deux dents aciculées vers la cavité orale.

2. Bland-Sutton (J.), 1885. — Ostéome discoïde, massif, implanté

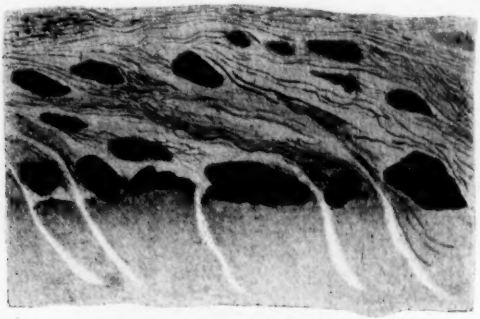

Fig. 5. — Ostéome (Chreders). Bordure d'ostéoblastes, alignés le long de la zone marginale du tissu ostéoïde (segment inférieur de la figure). En haut, faisceaux collagènes, lâches, onduleux, pénétrant radiairement, entre les ostéoblastes, dans le tissu ostéomateux.

sur le maxillaire supérieur d'une Morue. Diamètre : 50 mm. ; épaisseur : 12 mm.

3. Bland-Sutton (J.), 1885. — Ostéome inséré sur la face articulaire d'une vertèbre de Morue. Diamètre : 12 mm.

4. Plehn (M.), 1906. — Ostéome éburné de la nageoire caudale chez un Brochet. Grosseur d'une noix.

5. Plehn (M.), 1906. — Ostéome de la nageoire caudale chez une Carpe (simple mention à propos de la tumeur précédente).

6. Chreders, 1907. — Ostéomes multiples des épines osseuses chez un Turbot de la Mer Noire. Sur la face pigmentée, présence d'une quinzaine de tumeurs, du volume d'une tête d'épingle à celui d'une noisette. Nées sur les grosses épines cutanées, ces saillies ostéoïdes sont soit isolées, soit confluentes, claviformes, pouvant englober deux épines voisines.

7. Williamson (H.-C.), 1911. — Ostéome d'une vertèbre chez une

Fig. 6. — Ostéome de la nageoire caudale chez un Saumon. En bas et à droite, tissu ostéoïde traversé radiairement par de grosses fibres collagènes, anastomosées ; sa zone marginale, plus claire, est revêtue par une rangée régulière d'ostéoblastes, dont trois sont inclus dans l'ostéome.

Le revêtement d'ostéoblastes passe, sans se modifier, au-dessus d'une zone d'ostéolyse, homogène, juxta-vasculaire (milieu du côté inférieur de la figure).

A gauche, ostéophyte, à striation concentrique, avec ostéoblastes périphériques très étirés. Trois d'entre eux, en voie de chromatolyse, sont inclus dans la zone ostéoïde marginale.

En haut, épithélium hyperplasié palissadique, avec éléments très étirés, reposant sur un chorion dense, grillagé, soulevé à gauche en papille. Sous la basale, mélanocytes à *granulas* beaucoup moins denses que normalement.

Dans le cartouche : à gauche, plaquette normale (coupe transversale) ; à droite, ostéome.

Morue. Tumeur de 80 mm. de diamètre, saillant sous le tégument à travers les myomères dissociés. Un prolongement arrondi, fusant dans le canal neural, comprime la moelle. Tégument achromique sur

la pointe des saillies, hyperchromique à leur périphérie, normal ailleurs.

8. Kazama (Y.), 1924. — Ostéome bosselé, de la grosseur du pouce, implanté sur l'extrémité de la pointe mandibulaire, chez un *Pagrus major*.

9. Williams (G.), 1928. — Ostéome du prémaxillaire gauche chez une Morue. Tumeur discoïde, éburnée. Dimensions : diamètre : 50 mm. ; épaisseur : 22 mm. Ulcération du tégument recouvrant.

A titre comparatif, mentionnons à part une série d'ostéomes de la nageoire, ayant pour point de départ des cals exubérants (étiologie traumatique).

Takahashi (1929). — Exostoses de la nageoire dorsale chez un *Pollachius* (sorte de Gadidé). Six cas. Tumeurs fusiformes, du volume d'une fève à celui d'un petit œuf de poule, s'allongeant sur les rayons des nageoires. Ostéolyse des rayons adjacents, par pression excentrique.

Discussion

Malgré leurs origines différentes, tous ces ostéomes présentent une frappante analogie, facilement explicable, étant donnée la différenciation, relativement peu marquée, du tissu squelettogène des Poissons.

Dans tous les cas se retrouve le même tissu ostéoïde, à stries concentriques plus ou moins régulières.

Les modifications sont de pur détail. Les espaces conjonctifs sont, par exemple, plus nombreux dans les cas de Williams (« canaux haversiens ») et surtout de Chreders.

La fasciculation conjonctive, plus ou moins masquée, est très nette dans l'ostéome vertébral de morue (Williamson) et, plus encore, de *Rhombus*. Ostéome de la nageoire caudale (Plehn) et ostéome maxillaire de Williams présentent par contre les plages ostéoïdes les plus homogènes (1).

La calcification est très poussée dans les cas de Plehn (consistance pierreuse), de Williams (dureté excessive) et le nôtre.

(1) Noter la présence d'ostéoblastes, inclus dans l'ostéome du prémaxillaire de Morue (Williams), chez laquelle ces éléments manquent normalement. Par contre, les ostéoblastes, pratiquement absents dans notre tumeur, sont parfois assez fréquents, à l'état normal, dans les os de *Salvelinus fontinalis* (ossification conjonctive dans ces deux cas).

FIG. 7. — Sarcome ostéogénique chez une Morue. En bas et à gauche, plage sarcomateuse, avec éléments se différenciant progressivement. En bas et à droite, zone collagène, sans fibroblastes et plage avec architecture myxoïde.
sarcomateux, irréguliers.
Dans les alvéoles du tissu ostéoïde, foncé, sont inclus les ostéoblastes
En haut, ostéoclastes : celui de gauche coiffe une travée ostéoïde ; celui de droite coiffe en réalité une autre travée, mais qui, coupée transversalement, apparaît ici comme incluse dans le plasmode.

Tumeur de Turbot (Chreders) et de Saumon (Thomas), identiques, typifient les ostéomes des os dermiques, chez les Téléostéens.

Dans les deux cas, on retrouve exactement même évolution de nodules ostéoïdes isolés, puis confluents, évoluant dans une matrice collagène, fasciculée, contenant dans ses mailles de nombreux fibrocytes, dont l'assise la plus interne, juxta-osseuse, peut être considérée comme ostéoblastique.

Les mêmes irrégularités dans le dépôt des plages de substance pré-osseuse créent pareillement la persistance d'îlots conjonctifs, ébauches de futurs espaces conjonctifs. L'analogie s'étend à l'achromie du tégument, au niveau des parties saillantes.

En terminant, soulignons les points suivants relatifs à notre cas personnel :

1° L'absence de feutrage fibrillaire entre les grosses travées collagènes, matricielles.

2° La régularité de la surface convexe, formée par les segments de substance pré-osseuse intercalaires à ces fibres.

3° L'arrêt relatif d'accroissement là où les fibres collagènes, par suite de tiraillement, ne sont plus radiaires et normales, mais obliques par rapport à la surface osseuse.

4° La non modification des ostéoblastes, venus en contact prolongé, par suite d'ostéolyse, avec une plage collagène néoformée, constatation souvent répétée et capable peut-être de jeter quelque suspicion sur leur rôle « ostéoformateur », admis par tous les auteurs ayant étudié l'ostéogénèse des Poissons.

5° L'hyperplasie en bloc de tous les tissus de la nageoire, et dont nous avons parfois constaté l'apparition, après cicatrisation pourtant rapide de plaies expérimentales superficielles, non infectées (1). Nous n'avons pu encore en déterminer le mécanisme (rapport possible avec les processus de régénération ?).

Sarcomes squelettogènes

Les sarcomes squelettogènes sont, par rapport aux sarcomes ordinaires, relativement rares chez les poissons (4 cas sur un total de 270, soit 1,48 %).

Voici les trois observations publiées :

1. Wahlgren (F.), 1876. — Sarcome ostéogène de la nageoire anale chez un Brochet. Poisson de 90 cm., cachectique. Poids : 3 kg. 500.

(1) Spécialement des plaies situées au voisinage du rebord marginal, zône d'accroissement des nageoires.

Tumeur bosselée, presque mûriforme, de 80 × 55 mm., développée dans l'épaisseur de la nageoire (base du segment postérieur).

Masse principale latéralisée à droite de la ligne médiane, émettant vers la gauche un prolongement de la grosseur d'une demi-noix. Nodule gris blanchâtre, intra-hépatique (métastase douteuse, non vérifiée ?).

2. Murray (J.), 1908. — Sarcome ostéogène de l'opercule chez une Morue. Tumeur sessile, hémisphérique, recouverte de tégument sans écailles. Diamètre : 20 mm.

3. Williams (G.), 1929. — Sarcome ostéogène chez un jeune Colin. Tumeur née sur une vertèbre dorsale et venant, à travers les myomères dissociés, faire, au-dessous du tégument, une saillie bi-lobée, dure, irrégulière. Dimensions du plus gros nodule : 37 mm.

La structure de ces 3 tumeurs est tout à fait comparable.

Malgré les réserves nécessaires, la description ancienne de la tumeur de Wahlgren est déjà très typique. Les plages sarcomateuses y sont, en général, purement cellulaires, avec fibroblastes très petits, inégaux, uni ou plurinucléés ; par places seulement se différencie une trame collagène, fasciculée. De fines travées ostéoïdes, crénelées, sillonnent tout le parenchyme et se relient aux rayons osseux, déformés et ostéolysés.

Après l'observation de Murray, bon exemple d'une métaplasie osseuse survenue dans un sarcome fibroblastique, le cas de Williams précise très bien, en plus, la topographie variable de cette évolution métaplasique. Le pédicule profond, juxta-vertébral, est formé de travées ostéoïdes massives, avec ostéoblastes inclus déjà raréfiés. Dans la zone moyenne, des spicules osseuses déliées, entourées de fibroblastes métaplasiés, très nets, en collerette, voisinent avec des travées collagènes masquées dans la substance pré-osseuse. Vers la zone périphérique infiltrante, au contraire, l'architecture redevient purement fibroblastique, avec seulement quelques fibres collagènes, déliées et masquées.

Le processus de métaplasie osseuse est, en somme, dans les sarcomes ostéogènes des Poissons, fondamentalement le même que dans les sarcomes squelettogènes des Vertébrés supérieurs. Cette identité fait que précisément se différencie chez les Poissons un tissu squelettogène néoplasique tout à fait atypique, parce que contenant inclus un nombre considérable d'ostéoblastes (normalement plus rares, ou même absents).

L'observation ci-dessous, qui terminera cette étude, apporte le premier exemple de sarcome ostéogénique avec présence de

nombreux ostéoclastes chez un poisson. Là aussi se vérifie, une fois de plus, l'analogie entre cette tumeur et celles, similaires, des Mammifères.

Observation. — Morue jeune, de 25 cm., âgée de 3 ans, présentant un soulèvement arrondi, juste derrière la nageoire pectorale gauche.

A la dissection, présence d'une tumeur intra-musculaire, insérée sur le périoste profond de l'os coracoïde et plongeant vers le péritoine, à travers les myomères dissociés. Forme aplatie latéralement ; longueur : 45 mm. ; hauteur : 20 mm. ; épaisseur maxima : 15 mm. Saillie intra-abdominale à peine accusée, péritonéalisée sans périviscérite. Coupe blanc-grisâtre, molle, avec pointillé hémorragique. Absence de capsule. Infiltration périphérique. Pas de métastases.

Examen histologique. — Vues au faible grossissement, plages sarcomateuses et ostéoïdes très découpées, compénétrées, alternent à peu près également dans tout le parenchyme, sauf vers le pôle caudal terminal. A cet endroit, la tumeur devient peu à peu purement sarcomateuse.

Les plages sarcomateuses, intercalaires aux îlots osseux, diffèrent beaucoup, à première vue, du type ordinairement présent chez les Poissons. Ici, plus de fibroblastes graciles, très étirés, en faisceaux plus ou moins tourbillonnaires. Les éléments cellulaires sont trapus, renflés même vers le centre, rappelant tout à fait le type des Mammifères. Leurs noyaux sont en général gros, monstrueux, hyperchromatiques, les cytoplasmes assez individualisés, légèrement fusiformes ou étoilés.

Par places, seulement, se voient quelques nids de très petits éléments, presque lymphocytiformes, à noyau arrondi ou ovoïde, riche en chromatine et cytoplasme acidophile. Très progressivement, ce noyau devient gros, clair, avec plasmosome très net, c'est-à-dire prend l'aspect des fibroblastes moyens prédominants. Ceux-ci, d'ailleurs, toujours bien individualisés, deviennent peu à peu très polymorphes, avec noyaux géants, multiples ou encore bourgeonnants.

Au lieu de la tramule très déliée, habituelle, on trouve d'abord ici des travées assez massives, plutôt lamelliformes, à contours découpés, formées par accolement de très fines fibrilles. Les îlots denses, afibrillogènes, de fibroblastes sont ainsi segmentés en

groupes irréguliers de cellules, qu'isolent peu à peu individuellement des fibrilles intercalaires.

A la marge des plages sarcomateuses, les travées collagènes lamellaires augmentent progressivement d'épaisseur, par adossement continu d'un feutrage fibrillaire, intercalaire, puis, devenant toujours plus massives, sont masquées dans des coulées de substance préosseuse.

Les fibroblastes inclus occupent d'abord une sorte d'alvéole arrondi, bordé par un feutrage circonférentiel. Puis, ce feutrage s'estompe et les ostéoblastes, inclus en plein tissu ostéoïde homogène, s'étirent et se déforment. Beaucoup d'ailleurs se cytolysent.

Par places, le feutrage fibrillaire, très touffu, forme à lui seul des zones collagènes étendues, malgré la rareté — ou même l'absence — des fibroblastes. La présence de ces zones afibrocytaires est en accord avec les théories de Nageotte et se vérifie mieux encore ici que dans les sarcomes de Poisson banaux. En ces endroits n'apparaît aucun dépôt de substance préosseuse.

Répartis un peu partout, mais surtout au pourtour des îlots ostéoïdes, les ostéoclastes forment parfois des groupes denses d'une douzaine d'éléments.

Entre eux et les fibroblastes à noyaux multiples s'observent tous les intermédiaires. Nous n'insisterons pas sur leur aspect typique. Ici, toutefois, la bordure en brosse est d'une extrême netteté, et les contours des noyaux en général très fripés, incisurés même. Souvent, les plasmodes coiffent entièrement l'extrémité d'une travée ostéoïde.

Dans certaines plages ostéoïdes apparaissent, presque sans transition, des aréas mucoïdes limitées, amorphes, avec architecture myxoïde des fibroblastes (1). De grandes cavités vasculaires sinusoïdes les traversent. Nous n'avions pas encore rencontré cette disposition dans les sarcomes des Poissons.

La vascularisation, assez riche, est assurée par les vaisseaux du stroma, parfois englobés en pleine gangue ostéoïde et subissant alors une dégénérescence hyaline nette.

Inutile de souligner davantage l'identité, constatée une fois de plus, entre tumeurs des Vertébrés supérieurs et inférieurs. Insistons seulement en terminant sur l'existence, ici, d'un feutrage fibrillaire entièrement absent dans notre cas d'ostéome de Truite.

(1) Au voisinage de ces aréas mucoïdes, les cellules des travées ostéoïdes tendent vers un aspect nettement myxo-chondroïde.

Bibliographie

BLAND-SUTTON (J.), 1884-85. — Tumours in Animals. *Journ. Anat. and Physiol.*, vol. 19, pages 415-475.

GOODRICH (E.), 1904. — On the dermal Fin-rays of Fishes-living and extinct *Quart. Journ. Micr. Sci.*, vol. 47 (N. S.), pages 465-515.

HARRISON (R.), 1893. — Ueber die Entwicklung der nicht knorpelig vorbildeten Skelettheile in den Flossen der Teleostier. *Arch, micr. Anat.*, vol. 42, pages 248-276.

MURRAY (J.-A.), 1908. — *The zoological Distribution of Cancer*, 3e Sci. Rep. Imp. Cancer Res. Fund. page 41.

PLEHN (M.), 1906. — Ueber Geschwülste bei Kaltblütern. *Zeitschr. f. Krebsforchg.* vol. 4, pages 525-564.

CHREDERS (W.), 1907. — Tumeurs de Poissons (en russe), *Inang. Dissert.* St-Pétersbourg, pages 11-15.

TAKAHASHI (K.), 1928. — Studie ueber die Fischgeschwülste. *Zeitschr. f. Krebsforschg.*, vol. 29, pages 1-73.

WAHLGREN (F.), 1876. — Osteoïde Sarkom bei einem Hecht. *Deutsch. Zeitschr. f. Tiermed. u. vergleich. Pathol.*, vol. 2, page 233.

WILLIAMS (G.), 1929. — Tumourous growths in Fish. *Rep. f. 1928, on the Lancash. Sea Fish. Lab.*, vol. 37, pages 120-149.

KAZAMA (Y.), 1924. — Einige Geschwülste bei Fischen. *Gann.*, vol. 18, pages 35-37.

WILLIAMSON (H. C.), 1911. — Tumours from the Cod, etc., 28 th. *Ann. Rep. Fisher. Board Scotland*, f. 1909. Part 3, pages 56-62.

(Travail du Laboratoire d'Anatomie pathologique de la Faculté de Médecine et du Laboratoire d'Anatomie comparée de la Sorbonne, Paris.)

Tumeurs cutanées du cyprin

(Carassius auratus L.*)*

PAR

J. MONTPELLIER et R. DIEUZEIDE

Les tumeurs des poissons, dont l'étude, déjà poussée à l'étranger, a fait l'objet de quelques publications en France, notamment de A. Peyron et de L. Thomas (1), n'avait pas encore été entreprise en Afrique du Nord. Les travaux publiés sur cette question disent cependant assez l'intérêt qui s'attache à ce chapitre de la pathologie comparée.

Les conditions dans lesquelles nous nous trouvons, nous ont permis des recherches que nous nous proposons de poursuivre. Nous venons apporter aujourd'hui le fruit de nos premières observations. Elles concernent des productions tumorales apparues sur la peau du Cyprin (*Carassius auratus* L.).

Les travaux se rapportant aux tumeurs développées sur ce poisson sont peu nombreux. Il ne nous a été possible d'en relever qu'un nombre très réduit.

En 1884, J. Bland-Sutton (2) signale l'existence, au Collège Royal des Chirurgiens à Londres, d'un Cyprin qui portait à la limite postérieure de la nageoire dorsale une tumeur de la grosseur d'une noisette. Il s'agissait d'un sarcome à cellules fusiformes.

Jay F. Schamberg et Baldwin Lucke (3) ont rencontré dans un bassin d'eau douce, en Floride, une femelle de *Carassius auratus* portant, sur le côté droit du corps, trois tumeurs mesurant respectivement 3 mm., 10 mm., et 26 mm. de diamètre. Elles

(1) L. Thomas. — Les tumeurs des Poissons. Etude anatomique et pathogénique. *Bulletin Assoc. Franç. pour l'étude du Cancer*, T. XX, n° 9, déc. 1931.

(2) J. Bland-Sutton. — Tumors in Animals. *Journ. of Anatomy and Physiology*, 19, 1885.

(3) Jay F. Schamberg et Baldwin Lucke. — Fibrosarcoma of the skin in a Goldfish. *The Journal of Cancer Research*, vol. 7, 1922.

étaient de couleur blanc terne, légèrement ulcérées. Les coupes montraient des cellules fusiformes, disposées en faisceaux plexiformes, à noyau nucléolé, fortement membrané. Il y avait en outre, quelques grands éléments monónucléaires, à cytoplasme pâle et vacuolaire, à noyau arrondi, peu colorable. Il existait quelques divisions mitotiques irrégulières.

Les vaisseaux, peu abondants, possédaient des parois très

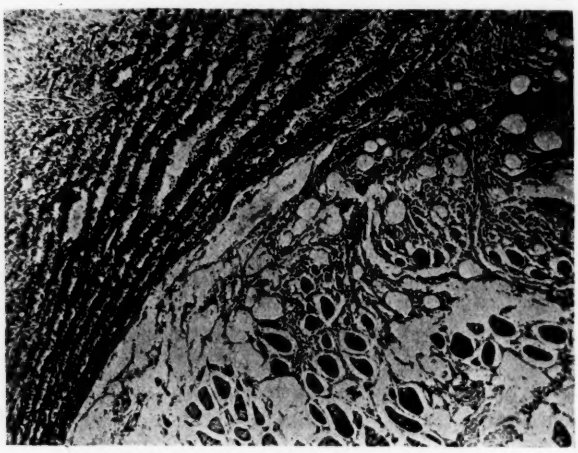

FIG. 1. — Cas SCHAMBERG et LUCKE. Microphotographie empruntée aux auteurs. On note le caractère infiltrant de la tumeur dans le muscle sous-jacent.

minces, simplement endothéliales. On notait quelques hémorragies.

La tumeur principale infiltrait le muscle sous-jacent, nettement atrophié et même entièrement remplacé par la néoformation (fig. 1).

Les auteurs recherchèrent les Myxosporidies, mais en vain. Ils concluaient à un « fibrosarcome modérément malin ».

En 1923, A.-H. Roffo (1) publiait une série de 7 cas de sarcomes fibroblastiques du Cyprin, apparus sur des poissons d'un même bassin. Ces petites tumeurs de la peau se présentaient

(1) A. H. ROFFO. — Sarcoma de Pescado, oct. 1923.

« comme des tumeurs conjonctives, à l'exclusion de tout élément inflammatoire ». La structure était fusocellulaire, avec des éléments groupés en faisceaux, entre lesquels se trouvaient des cellules polymorphes dont plusieurs possédaient 2 ou 3 noyaux.

Enfin, Dominguez, à Cuba (1), a observé deux poissons rouges présentant des tumeurs cutanées. Le premier était porteur d'une excroissance de la dimension d'une noisette, fixée sur la nageoire dorsale, de teinte rose jaunâtre, molle « comme de la matière cérébrale » ; la tranche montrait des suffusions sanguines. Il existait sur la queue d'autres nodules semblables. Le deuxième sujet avait une tumeur identique, de la grosseur d'un pois, siégeant sur la queue.

L'étude histologique aboutit au diagnostic de sarcome fibroplastique avec métastases.

Il est intéressant de souligner que l'une de ces tumeurs disparut entièrement après une application de radium.

⁂

Dans les premiers jours de janvier 1931, M. Piguet, préparateur de Zoologie à l'Institut Agricole d'Algérie, nous apportait un poisson rouge (*Carassius auratus* L.) provenant de l'un des bassins de l'Ecole d'Agriculture de Maison-Carrée (environs d'Alger) et présentant une tumeur sur la nageoire caudale. Un peu plus tard, M. Thomas, Directeur de l'Institut Agricole, voulut bien, sur la demande de MM. Pasquier, Professeur de Zoologie de cet établissement, et Piguet, donner l'autorisation de vider un grand bassin où ces naturalistes avaient observé des poissons malades. Cela leur permit de réunir à notre intention toute une collection d'individus porteurs de néoformations diverses. Nous sommes heureux de pouvoir remercier ici ceux qui nous ont aidé dans cette étude des néoplasies des poissons.

Cette première note est consacrée à des sujets porteurs de formations sarcomateuses de la peau. Nous réservons pour une publication ultérieure d'autres types de tumeurs qui se trouvaient dans le lot.

(1) A. G. Dominguez. — Fibroplastic sarcoma in a Goldfish. A case report. *Clinical Medicine and Surgery*, april 1928.

Poisson n° 1.

Un peu au-dessous du milieu de la nageoire caudale d'un sujet de 20 cm. de longueur totale, on remarque, du côté gauche, une tumeur ovoïde de 1 cm. de grand axe mesurant 1/2 cm. pour son petit axe et ayant une épaisseur de 4 mm. Sa teinte blanchâtre laiteuse, tranche nettement sur le reste des téguments. Du côté droit, elle fait légèrement hernie, a une forme de larme de 5 mm. de long et de 2 mm. de large. Il s'agit d'une



FIG. 2. — *Carassius auratus* L. (Poisson n° 1).
Tumeur de la nageoire caudale.

tumeur qui s'est développée au niveau de la membrane qui unit les rayons de la nageoire du Cyprin. Elle n'est nullement adhérente aux 2 rayons de la caudale qui l'étranglent à la partie supérieure et à la partie inférieure (fig. 2).

Microscopie. — Fixée au Bouin-Hollande, incluse à la paraffine, elle a été débitée en coupes. Ces coupes ont été colorées diversement : hématoxyline ferrique-éosine, trichrome, mucicarmin.

L'allure générale de la tumeur est celle d'un sarcome fibroblastique fasciculé plexiforme avec certaines zones myxomatoïdes.

Elle est revêtue en surface d'un épiderme normal, riche en cellules muqueuses, sauf toutefois au niveau des 2 rayons de la caudale avec lesquels elle était en contact. On constate — et c'est un fait qui a été plusieurs fois signalé dans les cas de tumeurs sarcomateuses de poissons — qu'il existe une démarcation très

nette entre l'épiderme et le tissu tumoral. Il n'y a donc pas d'infiltration.

Les éléments constitutifs sont du type fibroblaste, à aspect monomorphe, possédant un noyau allongé assez clair, pourvu ou non d'un nucléole vrai. La membrane nucléaire est parfois plissée, encochée, fripée de façon irrégulière. Le protoplasma

FIG. 3. — Poisson n° 1. Dessin microscopique pratiqué à la chambre claire. Morphologie fibroblastique des éléments tumoraux.

est sans limite précise. On trouve des masses légèrement acidophiles, grossièrement fibrillaires et granuleuses à la fois.

D'autres éléments présentent une vacuolisation du protoplasma (fig. 3) avec un noyau refoulé en calotte. Le muci-carmin de Mayer est très faiblement positif sur le contenu de ces cellules, que le bleu d'aniline colore.

L'architecture générale est très nettement syncitiale.

Différentes colorations montrent un endoplasme fusiforme

en général, parfois globuleux, peu distinct de l'exoplasme qui constitue un symplasme souvent vacuolaire.

Le trichrome au bleu met en évidence des fibres collagènes, grosses, disposées sans ordre, mais rares. Ces fibres paraissent indépendantes du tissu tumoral et sont certainement antérieures à son apparition. Dans la masse exoplasmique, le même colorant permet de voir des fibres irrégulières, monoliformes, mal constituées et mal formées, de teinte bleu pâle.

L'hématoxyline, plus ou moins poussée, montre un aspect fibrillaire irrégulier, mais trop incomplet et trop peu fixé au point de vue morphologique pour que l'on puisse affirmer formellement l'existence de fibrilles vraiment sidérophiles.

En de nombreux points, on rencontre de petites flaques sanguines. La tumeur est, en outre, irriguée par des vaisseaux du type capillaire avec un endothélium doublé d'une très fine lamelle hyaline.

Il existe quelques éosinophiles.

Signalons enfin, essaimés dans la tumeur, plus abondants en certaines zones, de nombreux grains cocciformes, de dimensions oscillant autour de 1 µ, fortement colorés par l'hématoxyline ferrique et ne prenant pas le Gram. Ces grains, qui sont aussi bien intra qu'extra-cellulaires rappellent les grains chromatiniens que l'on trouve dans certains tissus en dégénération, et notamment les corpuscules signalés dans la maladie de Nicolas-Favre, mais en plus petit.

En résumé, c'est un *sarcome fibroblastique, légèrement fibrillogène*, avec des foyers dégénératifs aboutissant à la formation de zones myxoïdes. Nous insistons sur l'architecture syncitiale accusée, sur l'aspect vacuolaire de quelques éléments qui font penser à certaines cellules des tumeurs myomateuses.

Poisson n° 2

Ce Cyprin de 18 cm. de longueur totale portait, au niveau de la portion postérieure de sa nageoire dorsale, une production ulcérée, blanchâtre, saignant à la coupe, et mesurant 18 mm. de diamètre environ sur 4 mm. d'épaisseur (fig. 4).

Microscopie. — La tumeur a été fixée au Bouin-Hollande et apparaît, sur les coupes, homogène, constituée par des éléments, les uns arrondis, les autres, les plus nombreux, allongés (fig. 5). Ces derniers ont un noyau ovoïde, parfois plus étiré, presque

en bâtonnet. La poussière chromatinienne est peu abondante ; il existe un ou deux nucléoles. La membrane nucléaire est mal



FIG. 4. — *Carassius auratus* L. (Poisson n° 2)
Tumeur de la nageoire dorsale.

FIG. 5. — Poisson n° 2. Dessin microscopique pratiqué à la chambre claire. Noter l'aspect quelque peu polymorphe des éléments qui, dans l'ensemble, rappellent des fibroblastes.

accusée. Leur contour est exceptionnellement encoché, un peu frippé. Le protoplasme est finement granuleux et quelque peu fibrillaire, sans limite précise.

Les mitoses sont rares. Certaines zones présentent des éléments qui ont tendance à être plus arrondis et plus ramassés avec un protoplasme du type spongieux. Il y a des plages entières d'éléments cellulaires de ce type, dont les noyaux sont plus flous, parfois même vacuolaires (fig. 6 et 7).

FIG. 6. — Poisson n° 2. Dessin à la chambre claire. Noter l'aspect vacuolaire de nombreux éléments.

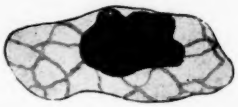

FIG. 7. — Poisson n° 2. Elément vacuolaire rappelant la morphologie cellulaire de certaines tumeurs myomateuses.

En certains points, il y a de petites flaques, très irrégulièrement et grossièrement vacuolaires, granuleuses, qui sont manifestement le résultat d'un processus dégénératif.

Le muci-carmin est en général négatif ; cependant, après lui, on constate l'existence de quelques granulations rosées sur certains éléments vacuolaires.

Les vaisseaux, assez nombreux, sont pourvus d'une paroi propre, mince. Au voisinage de ces vaisseaux, les cellules de la

tumeur se groupent volontiers autour d'eux, tout comme dans une disposition fibromateuse. Il existe, en outre, quelques éléments rares, à deux ou trois noyaux.

Le trichrome de Masson au bleu d'aniline met en évidence un très fin réseau collagène courant entre les cellules.

En résumé, on a ici encore l'aspect d'un *sarcome fasciculé plexiforme*, avec processus dégénératif vacuolaire des éléments.

Poisson n° 3

Sur ce Cyprin de 22 centimètres de longueur totale, nous avons étudié une tumeur de la paroi latéro-dorsale du corps, située à gauche, au niveau d'une ligne passant par le milieu de la nageoire dorsale. Les dimensions de ce néoplasme étaient : grand axe : 16 mm. ; petit axe : 9 mm. ; épaisseur : 3 mm.

La tumeur était ulcérée et saignante.

Microscopie. — C'est toujours le même aspect général que pour les tumeurs précédentes, à cette différence près que les éléments ont un aspect moins fibroblastique et offrent une forme plutôt arrondie.

Le fragment de la tumeur examiné, offre, en son centre, un remaniement inflammatoire, suppuratif et nécrotique.

La tumeur repose ici sur le muscle strié sous-jacent dont elle est séparée par une lame aponévrotique épaisse, fibro-hyaline, paraissant opposer une barrière effective à l'envahissement.

Poisson n° 4

La longueur de ce Cyprin était de 19 cm. Il présentait latéralement une production d'un blanc laiteux, étalée largement, de la grandeur d'une pièce de 50 centimes, peu surélevée. Cette tumeur était située vers le milieu d'une ligne passant par l'extrémité de la pectorale, à mi-chemin entre le bord supéreur de cette nageoire et la ligne du dos.

Microscopie. — Sur nos coupes, elle se présentait sous l'aspect d'un *sarcome fibroblastique* avec zones en dégénération et très peu de fibrillogénèse.

Les éléments constitutifs sont allongés, à noyau ovoïde, boudiné, peu chromatinien, nucléolé. Ces éléments disposés en faisceaux donnent à cette tumeur une allure générale plexiforme.

On constate l'existence de rares mitoses.

Les vaisseaux sont assez abondants, de type embryonnaire. Il y a également quelques flaques sanguines sans coutour précis.

Si on examine une zone en dégénération, on constate que son aspect est très grossièrement myxomatoïde et qu'il y a quelques éléments vacuolaires.

Il faut noter que la tumeur repose ici encore sur le muscle par l'intermédiaire d'une lame fibro-hyaline non envahie.

Poisson n° 5

Là encore, il s'agit d'un Cyprin de 20 cm., présentant une tumeur latéro-dorsale, à bords déchiquetés, donc à contour irrégulier, mesurant 15 mm. de grand axe sur 8 mm. de petit axe et située sur la portion caudale de l'animal, du côté droit.

Microscopie. — Aspect d'un *sarcome fibroblastique, légèrement fibrillogène.*

Les éléments allongés constituent par endroit une architecture fasciculée et plexiforme. En d'autres points, les éléments sont arrondis. Les mitoses sont peu nombreuses.

Il existe des foyers dégénératifs et on retrouve sur une partie de la tumeur un lambeau d'épiderme avec ses cellules muqueuses.

Le bleu d'aniline permet de mettre en évidence une trame collagène un peu plus abondante que dans les tumeurs précédentes.

La tumeur repose, comme d'ailleurs les deux précédentes, sur une lame fibro-hyaline qui la sépare du muscle sous-jacent.

Le fait que tous les poissons que nous avions eu entre les mains provenaient d'un même bassin, nous a conduits à penser à une origine parasitaire de ces tumeurs.

Roffo croit également à un parasite ou à un virus transmis par l'eau ; mais n'en a pas fait la démonstration.

Dominguez va plus loin. Il souligne qu'un jeune chien, buvant dans le bassin où se trouvaient les poissons rouges malades qu'il a étudiés, fit à l'âge de neuf mois, une tumeur ulcéreuse de la lèvre inférieure identifiée comme un « cancer » par le Dr Meana. L'auteur qui parle seulement de « cancer », sans plus, ne précise pas s'il s'agissait d'un sarcome ou d'un épithéliome. Il pense à une contamination. Le fait est à retenir, sinon la conclusion.

Nous n'avons pas manqué de tenter des expériences d'inoculation et de greffe. A l'aide d'un trocard d'assez grand diamètre, nous avons prélevé sur la tumeur du poisson n° 2 de petits fragments à l'emporte-pièce, et nous avons introduit ces minuscules débris dans la membrane interadiaire de trois poissons sains, au niveau de la nageoire caudale.

Nous avons maintenu ces poissons en bon état pendant près d'un an, sans qu'il nous soit possible de déceler une manifestation pathologique quelconque.

Plus récemment, 6 jeunes poissons ont été inoculés par le même procédé, sans plus de succès que précédemment.

Remarques

1° Dans tous les cas que nous avons étudiés, il s'agit de tumeurs identiques, de la dimension d'une lentille à celle d'une noisette, molles, de teinte laiteuse, affectionnant tout spécialement les nageoires, se développant en surface, gagnant fort peu en profondeur, souvent multiples, ne mutilant pas. *La similitude de toutes ces productions montre qu'il s'agit d'un même type tumoral.*

A quelques différences près, les cas publiés par Schamberg, Roffo, Dominguez, se rapportent également à ce type qu'on trouve en Floride, dans le Sud-Amérique, à Cuba, en Afrique du Nord.

2° La structure histologique est franchement néoplasique. L'aspect général des tumeurs, l'homogénéité tissulaire, le dispositif vasculaire, la présence de mitoses, l'envahissement, non constant, mais certain dans quelques cas, tout ceci plaide en faveur d'une *tumeur maligne*.

3° L'aspect est nettement sarcomatoïde. S'agit-il d'un sarcome fibroblastique simple ? La chose est probable. Nous avons été cependant longuemment hésitant. La structure syncytiale, la fibrillation révélée par l'hématoxyline ferrique, l'existence de certains éléments à protoplasma finement granulaire faisant penser à certains myoblastes, sont autant de raisons qui nous invitaient à considérer ces tumeurs comme des rhabdomyomes très dégradés. L'existence quasi-constante d'éléments volumineux, spongiocytaires, qui ne nous ont pas paru s'expliquer toujours par un processus de cholestérose locale, nous a retenu sur cette interprétation.

4° Thomas, dans son dernier travail (1), a donné la description générale des sarcomes fibroblastiques des poissons. Il note que les fibroblastes sont étroitement juxtaposés, que leur fasciculation est « onduleuse, concentrique, tourbillonnaire », que la vascularisation est pauvre. Ces caractères ne se retrouvent nullement sur les pièces que nous avons décrites.

(1) *Loc. cit.*, p. 711.

5° Enfin, on se garde difficilement du sentiment qu'il y a là une maladie infectieuse ou parasitaire. Les raisons qui plaident pour cette interprétation sont :

a) L'intégrité de l'état général.

b) La multiplicité des tumeurs. Et ici, se place la question des soi-disant métastases de Schamberg, de Dominguez. Faut-il parler de *métastases* ? La chose nous paraît improbable. Ce n'est pas une métastase dans le sens habituel du mot. S'agirait-il de greffe à distance ? Il nous paraît certainement préférable de parler de « tumeurs multiples ».

c) L'absence de localisations autres que les manifestations cutanées.

Sans vouloir conclure, étant donné que nos expériences d'inoculation sont restées négatives, on ne peut se garder d'une comparaison avec les tumeurs inoculables des oiseaux.

En résumé, nous avons observé, chez le cyprin de l'Afrique du Nord, un certain nombre de tumeurs cutanées qui se rapportent à un *type vraiment spécial*. Il ne nous paraît pas que ce type ait été jusqu'ici dégagé des autres tumeurs du poisson, encore que quelques rares cas aient été publiés (Bland-Suthon, Schamberg et Lucke, Roffo, Dominguez). Il s'agit là de sarcomes ; peut-être de rhabdomysarcomes très dégradés.

(*Travail du Laboratoire d'Anatomie pathologique de la Faculté de Médecine d'Alger. — M. le Professeur Poujol.*)

Election

A la suite du rapport statutaire de MM. Roussy et Mathieu sur la candidature de M. Tisserand, M. *G. Tisserand* (Besançon) est nommé membre correspondant, à l'unanimité des membres présents.

La séance est levée à 18 h. 10.

Le secrétaire,
A. HERRENSCHMIDT.

Le Gérant : J. CAROUJAT.

Cahors, Imprimerie COUESLANT (*personnel intéressé*). — 44.363